



Şiddetli Kuru Göz Hastasında *Enterobacter cloacae* Keratiti: Nadir Bir Olgunun Sunumu ve Literatür Taraması

Enterobacter cloacae Keratitis in a Patient with Severe Dry Eye: A Rare Case Report and Review of the Literature

✉ Nuria Cintas^{1,2}, ✉ Estela Rojas Pineda^{1,2}, ✉ Gemma Julio^{1,2}, ✉ Victor Charoenrook^{1,2}

¹Barraquer Göz Hastalıkları Merkezi, Barselona, İspanya

²Barraquer Üniversitesi Enstitüsü, Autònoma De Barcelona Üniversitesi, Barselona, İspanya

Sayın Editör,

Kornea ülserleri görmeyi tehdit eden acil durumlardır. *Staphylococcus*, *Streptococcus* ve *Pseudomonas* gibi bakteriyel patojenler mikrobiyal keratitten en sık sorumlu olan etkenlerdir.¹ Kornea epiteli fiziksel ve immünolojik bir bariyer işlevi gördüğü için, bütünlüğünün korunması enfeksiyonların önlenmesinde kritik önem taşımaktadır.

Enterobacter cloacae, Enterobacteriaceae familyasından Gram-negatif bir basil olup çevrede ve insan bağırsak mikrobiyotasında yaygın biçimde bulunmaktadır. Nozokomiyal enfeksiyonlarla giderek daha sık ilişkilendirilmekle birlikte, oküler tutulum hala nadirdir.² *E. cloacae* keratiti prevalansı %0,13 ile %15,3 arasında değişmektedir.^{1,3} Bildirilen olguların büyük çoğunluğu penetran keratoplasti (PK), greft yetmezliği, kronik kornea ödemi veya uzun süreli topikal kortikosteroid kullanımıyla ilişkilidir.^{3,4,5,6}

Anahtar Kelimeler: Kornea ülseri, *Enterobacter cloacae*, kuru göz hastalığı, topikal kortikosteroidler

Keywords: Corneal ulcer, *Enterobacter cloacae*, dry eye disease, topical corticosteroids

Cite this article as: Cintas N, Rojas-Pineda E, Julio G, Charoenrook V. *Enterobacter cloacae* Keratitis in a Patient with Severe Dry Eye: A Rare Case Report and Review of the Literature. *Turk J Ophthalmol.* 2026;56:140-144

Yazışma Adresi/Address for Correspondence: Nuria Cintas, Barraquer Göz Hastalıkları Merkezi; Barraquer Üniversitesi Enstitüsü, Autònoma De Barcelona Üniversitesi, Barselona, İspanya

E-posta: nuriacg8@gmail.com

ORCID-ID: orcid.org/0000-0002-9753-613X

Geliş Tarihi/Received: 07.10.2025

Revizyon Talebi/Revision Requested: 02.01.2026

Son Revizyon Alınma/Last Revision Received: 13.01.2026

Kabul Tarihi/Accepted: 26.01.2026

Yayın Tarihi/Publication Date: 27.04.2026

DOI: 10.4274/tjo.galenos.2026.73365

Kuru göz hastalığı (KGH), gözyaşı filmi instabilitesi, oküler yüzey enflamasyonu ve nörosensöriyel bozukluklarla karakterize multifaktöriyel bir hastalıktır.⁷ Şiddetli KGH, kornea epitel bariyerinin bozulmasına, yara iyileşmesinin gecikmesine ve patojenlere karşı direncin azalmasına yol açmaktadır. Topikal kortikosteroidler veya kalsinörin inhibitörleri bu etkileri daha da ağırlaştırabilir.⁸

Bu yazıda, şiddetli kuru göz ve topikal kortikosteroidlerin predispozan rolünü ön plana çıkaran nadir bir *E. cloacae* keratiti olgusu sunulmaktadır. Bu fırsatçı enfeksiyonla ilişkili risk faktörlerini ele almak amacıyla daha önce bildirilmiş olgular da kısaca gözden geçirilmiştir.

Kontakt lens kullanmayan 77 yaşında kadın hasta sağ gözde 1 haftadır süren ağrı, kızarıklık ve görmeye azalma öyküsü ile başvurdu. En iyi düzeltilmiş görme keskinliği (EİDGK) 20/25'ten 20/32'ye gerilemişti. Hastanın 3 yıldır şiddetli KGH öyküsü mevcuttu. Schirmer testi değerleri 4 ve 3 mm ve gözyaşı kırılma zamanı 3 saniye idi. Her iki gözde meibom bezi disfonksiyonu mevcuttu ve evre II punktat keratit saptandı. Sistemik predispozan hastalık ya da daha önce geçirilmiş göz cerrahisi öyküsü yoktu. Hastanın hijyeni yeterli düzeydeydi.

Tedavide sıcak kompres, kapak hijyeni, yapay gözyaşı (Thealoz Duo®; Laboratoires Théa, Clermont-Ferrand, Fransa) ve yatmadan önce gözyaşı merhemi (VitA-POS®; URSAPHARM Arzneimittel GmbH, Saarbrücken, Almanya) verildi. Topikal kortikosteroid (prezervansız deksametazon 1 mg/mL; Dexafree®, Laboratoires Théa, Clermont-Ferrand, Fransa) 6 hafta önce başlanmıştı ve her 10 günde bir azaltılarak kesilmekteydi. Başvuru sırasında hasta günde bir kez florometolon 1 mg/mL (FML®, Allergan Pharmaceuticals, Westport, İrlanda) ve günde iki kez %0,05 siklosporin A göz damlası (hastanede hazırlanmış formülasyon, Barraquer Oftalmoloji Merkezi Eczanesi, Barselona, İspanya) kullanıyordu.



Telif Hakkı © 2026 Yazar(lar). Türk Oftalmoloji Derneği adına Galenos Yayınevi tarafından yayımlanmıştır.

Bu, Creative Commons Atıf-GayriTicari-TürevleriYaratılamaz 4.0 (CC BY-NC-ND) Uluslararası Lisansı kapsamında açık erişimli bir makaledir.

Biyomikroskopik muayenesinde mukoid akıntı, konjonktival hiperemi ve alt orta periferde (saat 5 yönünde) yoğun stromal infiltrat ile çevresinde kalsiyum birikintileri bulunan 2 mm çapında korneal ülser saptandı. Keratik presipitat izlenmedi ([Şekil 1A](#)).

Mikrobiyal keratit ön tanısıyla kültür amacıyla kornea kazıntısı alındı. Ampirik tedavi olarak uyanık saatlerde saatte bir kez güçlendirilmiş 50 mg/mL sefazolin ve 20 mg/mL amikasin göz damlası (hastanede hazırlanan formülasyon, Barraquer Oftalmoloji Merkezi Eczanesi, Barselona, İspanya), yatmadan önce ise 3 mg/g siprofloksasin merhem (Oftacilox®, NTC Srl, Milano, İtalya) başlandı. Florometolon ve siklosporin A kesildi.

Kornea kültürlerinde amikasin, siprofloksasin ve seftazidime duyarlı *E. cloacae* ([Şekil 1B](#)) üredi. Bir haftalık tedavinin ardından ülser kontrol altına alındı ve epitel defekti kapandı. Oküler yüzey toksisitesini azaltmak amacıyla güçlendirilmiş sefazolin ve amikasin kesilerek tedavi günde 5 kez 50 mg/mL seftazidim (hastanede hazırlanan formülasyon, Barraquer Oftalmoloji Merkezi Eczanesi, Barselona, İspanya) ile değiştirildi ve siprofloksasin merhem her 12 saatte bir olacak şekilde devam edildi. Enflamasyonu kontrol altına almak amacıyla tedaviye 20 mg/mL medroksiprogesteron göz damlası (hastanede hazırlanan formülasyon, Barraquer Oftalmoloji Merkezi Eczanesi, Barselona, İspanya) eklendi.

Bir ay sonra enfeksiyon kontrol altına alınsa da kalsiyum birikintisi büyüyerek ([Şekil 1C](#)) yeni bir epitel defektine yol açtı. Günde bir kez florometolon, 3 mg/g tobramisim merhem (Tobrex®, Novartis Pharma, Barselona, İspanya) ve göz kapama yapılarak konservatif tedaviye geçildi. Üç gün sonra klinik iyileşme sağlanmadığından kornea küretajı yapıldı. Ön segment tomografisinde rezidüel stroma kalınlığının 387 µm olduğu izlendi ([Şekil 1D](#)). Aynı tedavi rejimi ile 1 hafta içinde epitel tam kapandı.

Ardından şiddetli KGH için saatte bir %50 otolog serum damlası, günde bir kez 1 mg/mL florometolon ve kronik oküler yüzey enflamasyonunu kontrol altında tutmak amacıyla günde iki kez %0,05 siklosporin Adan oluşan idame tedavisine yeniden başlandı.

Yedi aylık takipte stromal inceleme ve korneal bulanıklık devam etti ([Şekil 1E](#)) ancak EİDGK 20/25'e yükseldi. İdame tedavisine 6 aylık kontrol aralıklarıyla devam edildi.

E. cloacae keratiti nadir görülmekte olup literatürde yalnızca 13 olgu bildirilmiştir ([Tablo 1](#)). Olguların çoğu PK, greft yetmezliği veya uzun süreli topikal kortikosteroid kullanımı öyküsü olan, sıklıkla korneal bül, düzensiz oküler yüzey veya nörotrofik keratopati izlenen olgulardır. Gross ve Meyer,⁴ gözyaşı üretiminin azalmasının olası bir faktör olduğunu belirtmiştir. Rajarajan ve ark.,³ 7,787

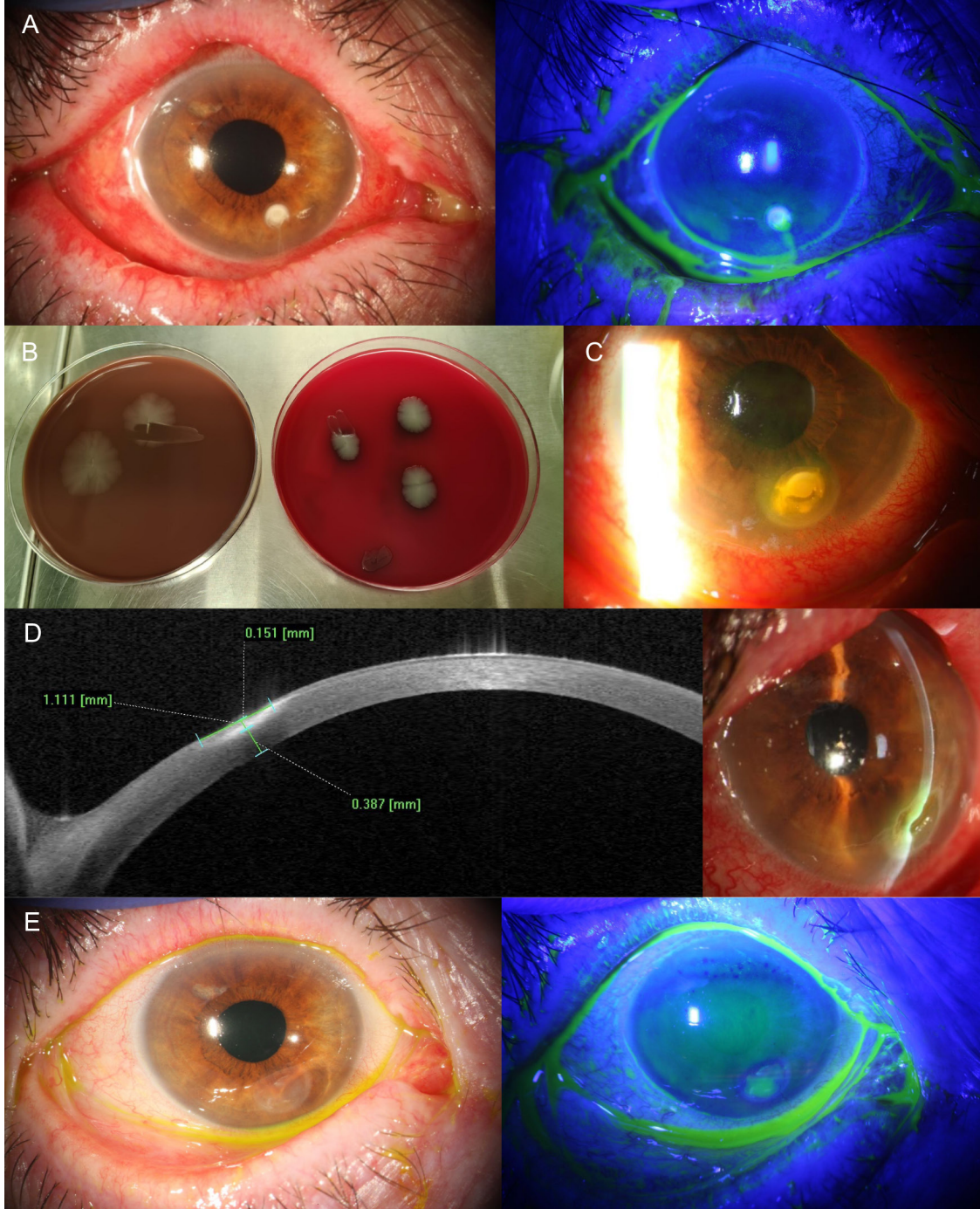
enfeksiyöz keratit olgusunu incelemiş ve bu olguların yalnızca 10'unda (%0,13) *E. cloacae* saptamıştır. Bu olguların 9'u PK sonrasında ve biri ise büllöz keratopatiye bağlı olarak gelişmiştir. Yazarlar, özellikle uzun süreli kortikosteroid kullanımı ile birlikte olduğunda epitelyal bül ve greft yetmezliğine bağlı kornea düzensizliklerinin epitel bariyerini bozabileceğini öne sürmüştür. Al Rasheed ve ark.⁶ tarafından en son bildirilen olgu, epitel debridmanı ve korneal çapraz bağlama yapıldıktan sonra gelişmiştir. Bu, epitel bütünlüğünün bozulmasının, başlıca predispozan faktörler arasında yer aldığına işaret etmektedir. Bunun yanı sıra Feizi ve ark.,⁹ terapötik bandaj kontakt lenslerinin %7,02'sinde *E. cloacae* kontaminasyonu saptadığını bildirmiştir. Bu bulgu olası çevresel maruziyete dikkat çekmektedir.

Olgumuzda geçirilmiş cerrahi, korneal dekompanasyon, sistemik hastalık veya kontakt lens kullanımı gibi klasik risk faktörlerinin olmaması, alternatif risk faktörlerinin de göz önünde bulundurulması gerektiğini ortaya koymaktadır. Şiddetli KGH'nin epitel bütünlüğünü bozduğu, gözyaşı filminin antimikrobiyal savunma kapasitesini azalttığı, korneal duyarlılığı düşürdüğü ve böylece oküler immüniteyi zayıflatığı bilinmektedir.⁷

İlginç biçimde, [Tablo 1](#)'de de görüldüğü üzere, daha önce bildirilen *E. cloacae* keratiti olgularının hiçbirinde kortikosteroid kullanımı tek başına risk faktörü olarak tanımlanmamıştır. Tüm olgularda topikal kortikosteroid kullanımı epitel bariyeri bozukluğuna yol açan ameliyat, kornea bülleri, greft yetmezliği veya kronik yüzey hastalığı ile birlikteydi. Bu bulgu, fırsatçı patojenlerle keratit gelişmesi için hem epitel bütünlüğünün bozulmasının hem de lokal immüno-supresyonun bir arada bulunması gerektiği görüşünü desteklemektedir.

Kortikosteroidler oküler yüzey enflamasyonunu baskımlarken, epitel bütünlüğü zaten bozulmuş gözlerde lokal savunma mekanizmalarını daha da zayıflatmakta ve fırsatçı enfeksiyonlara yatkınlığı artırmaktadır.⁸ Hastamız başvuru sırasında florometolon kullanmaktaydı. TFOS DEWS III ("Tear Film & Ocular Surface Society Dry Eye WorkShop III") kılavuzu doğrultusunda kortikosteroidsiz tedavi olarak medroksiprogesteron ve otolog serum tercih edildi. Her iki ajan da anlamlı immüno-supresyona neden olmadan rejeneratif ve anti-enflamatuvar etkilere sahiptir. Bu özellikleri nedeniyle bu tedaviler enfeksiyon riski yüksek kornealar için uygun seçeneklerdir.⁷

Görülen bir diğer komplikasyon ülser bölgesinde kalsiyum birikmesiydi. Kalsiyum birikintisi epitel iyileşmesini geciktirdi ve kürete edilmesi gerekti. Bu komplikasyonun, fosfat tamponlu florometolon (FML, Allergan) kullanımıyla ilişkili olduğu düşünüldü. Hasarlı oküler yüzeylerde fosfat tamponları, gözyaşı



Şekil 1. A) Başvuruda yoğun infiltratlar, kalsiyum birikintileri, flöresein boyanma ve inferior midperiferde kornea ülseri izlenen olgunun biyomikroskopik görüntüsü. B) Çikolata agarda (solda) ve kanlı agarda (sağda) *Enterobacter cloacae* üremesi. C) İlk tedaviden iki ay sonra epitelyal kapanmayı engelleyen progresif kalsiyum birikimini gösteren biyomikroskopik görüntü. D) Fokal korneal incelmeyi gösteren biyomikroskopik görüntü (sol) ve ön segment tomografisi (sağ). E) Son takipte yapılan biyomikroskopik muayenede epitel defekti ve rezidüel yüzey düzensizliğine bağlı flöresein birikimi görülmedi

| Tablo 1. Literatürde bildirilen <i>Enterobacter cloacae</i> keratiti olguları ve öne sürülen risk faktörleri | | | | | | | | | |
|--|--------------|--|--|----------------|--|--|---------------|---|--|
| Olgular | Cinsiyet/yaş | Geçirilmiş cerrahiler | Risk faktörleri | Başvurudaki GK | Üser boyutu ve morfolojisi | Antibiyotik duyarlılığı | Son GK | Sonuç/süre (gün) | |
| Gross ve Meyer ⁴ (1985) | K/70 | - Ekstrakapsüler katarakt ekstraksiyonu - Psödofak bülöz keratopati için PK | - Greft rejeksiyonu sonrası kronik ödem - Topikal kortikosteroid tedavisi - Gözyaşı yetersizliği - Kötü tuvalet hijyeni ve yetersiz el yıkama | 15 cmde EH | 3,0x1,2 mm Yoğun, beyaz stromal infiltrat | Gentamisin ve stülfasetamid | Belirtilmemiş | Önceki greft rejeksiyonuna sekonder rezidüel ödem/7 | |
| Sharma ve ark. ⁵ (2020) | K/50 | PK | Ameliyat hariç belirtilmemiş | Yüze yakın EH | Farklı boyutlarda multifokal infiltratlar | Seftazidim | Belirtilmemiş | Greft tekrarı/belirtilmemiş | |
| Rajarajan ve ark. ³ (2021) (Olgu 1) | K/62 | PK | - Başarısız PK - Kornea bülleri ve düzensiz oküler yüzey - Topikal kortikosteroid tedavisi | 10 cmde PS | 6 mm ² Yamalı sarı | Siprofloksasin | 10 cmde PS | İyileşti/45 | |
| Rajarajan ve ark. ³ (Olgu 2) | E/45 | PK | - PK - Kornea bülleri ve düzensiz oküler yüzey - Topikal kortikosteroid tedavisi - Nörotrofik keratopati | 10 cmde PS | 2,7 mm ² Yoğun beyaz | Ofloksasin | 10 cmde PS | İyileşti/30 | |
| Rajarajan ve ark. ³ (Olgu 3) | E/41 | PK | - Başarısız PK - Gevşek dikişler - Topikal kortikosteroid tedavisi - Nörotrofik keratopati | 20/50 | 2,7 mm ² Yamalı beyaz | Gentamisin, imipenem ve kloramfenikol | 20/100 | İyileşti/40 | |
| Rajarajan ve ark. ³ (Olgu 4) | E/58 | PK | - Başarısız PK - Kornea bülleri ve düzensiz oküler yüzey - Topikal kortikosteroid tedavisi - Nörotrofik keratopati | 10 cmde PS | 1 mm ² Yamalı beyaz | Ofloksasin | 10 cmde PS | İyileşti/9 | |
| Rajarajan ve ark. ³ (Olgu 5) | E/55 | PK | - Başarısız PK - Kornea bülleri ve düzensiz oküler yüzey - Topikal kortikosteroid tedavisi - Nörotrofik keratopati | EH | 64 mm ² Yoğun sarı | Amikasin | EH | Greft ödemi/belirtilmemiş | |
| Rajarajan ve ark. ³ (Olgu 6) | K/70 | PK | - Başarısız PK - Kornea bülleri ve düzensiz oküler yüzey - Topikal kortikosteroid tedavisi | 10 cmde PS | 20,8 mm ² Yoğun sarı | Kloramfenikol | IAY | Fitizis/120 | |
| Rajarajan ve ark. ³ (Olgu 7) | E/50 | PK | - Başarısız PK - Topikal kortikosteroid tedavisi | Işık algısı | 27,9 mm ² Yoğun sarı | Gentamisin | EH | Skar/110 | |
| Rajarajan ve ark. ³ (Olgu 8a) | E/50 | PK | - Başarısız PK - Kornea bülleri ve düzensiz oküler yüzey | 20/400 | 27,44 mm ² Yoğun sarı | Azitromisin | 10 cmde PS | Greft tekrarı/60 | |
| Rajarajan ve ark. ³ (Olgu 8b) | E/50 | PK | - Topikal kortikosteroid tedavisi | 10 cmde PS | 9,5 mm ² Yoğun sarı | Azitromisin | 10 cmde PS | Başarısız PK/45 | |
| Rajarajan ve ark. ³ (Olgu 9) | E/61 | Belirtilmemiş | - Kornea bülleri ve düzensiz oküler yüzey - Topikal kortikosteroid tedavisi | 20/600 | 5,25 mm ² Yamalı beyaz | Gatifloksasin | 20/60 | Skar/45 | |
| Al Rasheed ve ark. ⁶ (2023) | K/19 | Keratokonus için korneanın çapraz bağlanması | - İşlem sonrası ilaç tedavisine uyulmaması - Korneal epitel debridmanı | 20/200 | 7,8 mm ² Halka şeklinde | Amikasin ve moksifloksasin | 20/40 | Stromal bulanıklık ve subepitelial skar/30 | |
| Cintas et al. (mevcut olgu) | K/77 | Yok | - Şiddetli KGH - Topikal kortikosteroid tedavisi | 20/32 | 2 mm ² Kalsiyum birikintisi olan yoğun beyaz | Amikasin, siprofloksasin ve seftazidim | 20/25 | Stromal inceleme ve kornea bulanıklığı/70 | |

PS: Parmak sayma, KGH: Kuru göz hastalığı, K: Kadın, EH: El hareketi, E: Erkek, IAY: Işık algısı yok, PK: Penetran Keratoplasti, GK: Görme keskinliği

filmindeki kalsiyum ile çökerek hidroksiapatit kristalleri oluşturabilmektedir.¹⁰ Popiela ve Hawksworth,¹⁰ bu kalsifikasyonun doz veya kullanım süresinden bağımsız olarak gelişebildiğini belirtmiş ve kronik oküler yüzey hastalığı olan olgularda fosfat içeren göz damlalarından kaçınılmasını önermiştir. Olgumuz, KGH'de kortikosteroid kullanımının dikkatli ve eleştirel bir yaklaşımla değerlendirilmesi gerektiğini bir kez daha ortaya koymaktadır.

Sonuç olarak olgumuz, PK veya greft yetmezliği gibi klasik risk faktörleri mevcut olmasa da şiddetli KGH ve topikal immünosupresyonun *E. cloacae* gibi fırsatçı patojenlerle enfeksiyonu tetiklemek için yeterli olabileceğini düşündürmektedir. Mevcut kanıtlar, *E. cloacae* keratitinin genellikle epitel bütünlüğü bozulmuş ve eş zamanlı olarak kortikosteroid kullanan gözlerde meydana geldiğine işaret etmektedir. Şiddetli KGH hastalarının yakın takibi, bu tür enfeksiyonların önlenmesine katkı sağlayabilir.

Etik

Hasta Onayı: Hastadan, olgunun ve eşlik eden görüntülerin yayımlanması için yazılı bilgilendirilmiş onam alınmıştır.

Beyan

Yazarlık Katkıları

Cerrahi ve Medikal Uygulama: V.C., Konsept: N.C., E.R.P., G.J., V.C., Dizayn: N.C., E.R.P., G.J., V.C., Veri Toplama veya İşleme: V.C., Analiz veya Yorumlama: N.C., E.R.P., G.J., V.C., Literatür Arama: N.C., E.R.P., G.J., V.C., Yazan: N.C., E.R.P.

Çıkar Çatışması: Yazarlar bu makale ile ilgili olarak herhangi bir çıkar çatışması bildirmemiştir.

Finansal Destek: Çalışmamız için hiçbir kurum ya da kişiden finansal destek alınmamıştır.

Kaynaklar

1. Ting DSJ, Ho CS, Deshmukh R, Said DG, Dua HS. Infectious keratitis: an update on epidemiology, causative microorganisms, risk factors, and antimicrobial resistance. *Eye (Lond)*. 2021;35:1084-1101. Erratum in: *Eye (Lond)*. 2021;35:2908.
2. Davin-Regli A, Lavigne JP, Pagès JM. *Enterobacter* spp.: update on taxonomy, clinical aspects, and emerging antimicrobial resistance. *Clin Microbiol Rev*. 2019;32:e00002-e00019.
3. Rajarajan M, Madduri B, Mohan N, Fernandes M. *Enterobacter cloacae* keratitis: clinicomicrobiological profiles, risk factors, and outcomes. *Cornea*. 2022;41:1110-1115.
4. Gross ND, Meyer RF. *Enterobacter cloacae* ulceration in a failed corneal graft: a case report. *Br J Ophthalmol*. 1985;69:542-544.
5. Sharma DR. Corneal infection by *Enterobacter cloacae* post penetrating keratoplasty. *JMSCR*. 2020;8:569-572.
6. Al Rasheed R, Almudhaiyan T, Aldebasi T. *Enterobacter cloacae* keratitis after corneal cross-linking for keratoconus: a case report. *Eur J Ophthalmol*. 2023;33:1320-1323.
7. Wolffsohn JS, Benitez-Del-Castillo JM, Loya-Garcia D, Inomata T, Iyer G, Liang L, Pult H, Sabater AL, Starr CE, Vehof J, Wang MTM, Chen W, Craig JP, Dogru M, Perez VL, Stapleton F, Sullivan DA, Jones L; + TFOS collaborator group. TFOS DEWS III: diagnostic methodology. *Am J Ophthalmol*. 2025;279:387-450.
8. Liu SH, Saldanha IJ, Abraham AG, Rittiphairoj T, Hauswirth S, Gregory D, Ifantides C, Li T. Topical corticosteroids for dry eye. *Cochrane Database Syst Rev*. 2022;10:CD015070.
9. Feizi S, Masoudi A, Hosseini SB, Kanavi MR, Javadi MA. Microbiological evaluation of bandage soft contact lenses used in management of persistent corneal epithelial defects. *Cornea*. 2019;38:146-150.
10. Popiela MZ, Hawksworth N. Corneal calcification and phosphates: do you need to prescribe phosphate free? *J Ocul Pharmacol Ther*. 2014;30:800-802.