



Maküla Deliği Cerrahisinde Temporal Ters Çevrilmiş İç Limitan Membran Flep Modifikasyonu: Zarf Tekniği

Modification of the Temporal Inverted Internal Limiting Membrane Flap in Macular Hole Surgery: Envelope Technique

© Sinan Tatlıpınar

Yeditepe Üniversitesi Tıp Fakültesi, Göz Hastalıkları Anabilim Dalı, İstanbul, Türkiye

Öz

Bu olgu sunumunun amacı maküla deliği cerrahisinde kullanılan temporal ters çevrilmiş iç limitan membran (İLM) flep tekniğinin modifikasyonunu sunmaktır. Ters çevrilmiş İLM flep tekniği ilk kez 2010 yılında tarif edilmiştir ve geniş maküla deliklerinde İLM soyma tekniğine göre hem fonksiyonel hem de anatomik sonuçlarda daha üstün olduğu gösterilmiştir. Ancak, flep kayması bu teknikte majör problem olabilir. İlk olguda temporal ters çevrilmiş İLM flep cerrahisi sonrası kapanmayan geniş maküla deliği tekrar opere edildi ve başarısızlık nedeni olarak flebin deplase olması tespit edildi. Deplase olan İLM flebi tekrar maküla üzerine örtüldü ve stabilizasyon için flebin üst köşesi üst nazal makülada küçük bir İLM penceresinin altına sıkıştırıldı. Bu nedenle teknik “zarf modifikasyonu” olarak adlandırıldı. Yırtıklı retina dekolmanına eşlik eden maküla deliği olan ikinci olguya vitrektomi cerrahisi ve silikon yağı tamponadı uygulandı. Postoperatif dönemde retina yatıştı ve maküla deliği açık-kapalı tarzda izlendi. Silikon çıkarılması cerrahisinde, zarf modifikasyonu tekniği uygulandı ve maküla deliği kapandı. Her iki hastada da görme artışı izlendi. Ters çevrilmiş İLM flep cerrahisi geniş maküla deliklerinde çok etkili bir cerrahi olsa da bu tekniğin burada tarif edildiği gibi modifikasyonu başarı oranını daha da artırabilir.

Anahtar Kelimeler: Maküla deliği, ters çevrilmiş İLM flebi, modifikasyon

Abstract

This case report aims to present a modification of the temporal inverted internal limiting membrane (ILM) flap technique in macular hole surgery. The inverted ILM flap technique was first described in 2010 and was shown to yield superior functional and anatomical outcomes in large macular holes compared to traditional ILM peeling. However, flap displacement can be a major concern with the inverted ILM flap technique. In the first case, a failed large macular hole after temporal inverted ILM flap surgery was reoperated, and flap displacement was observed as the reason for failure. The displaced ILM flap was inverted again and the superior corner of the flap was tucked under the small ILM defect in the upper nasal macular area to stabilize it. Hence, it is called as “envelope modification”. Another patient with rhegmatogenous retinal detachment with coexistent macular hole underwent vitrectomy surgery with silicone oil. The retina was attached postoperatively, and the macular hole was closed with a flat-open pattern. During silicone oil removal, the envelope modification was used and the hole closed. Both patients had visual improvement. Although the inverted ILM flap technique is very effective for large macular holes, the modification described here may further improve the success rate.

Keywords: Macular hole, inverted ILM flap, modification

Cite this article as: Tatlıpınar S. Modification of the Temporal Inverted Internal Limiting Membrane Flap in Macular Hole Surgery: Envelope Technique.

Turk J Ophthalmol. 2026;56:198-202

Yazışma Adresi/Address for Correspondence: Sinan Tatlıpınar, Yeditepe Üniversitesi Tıp Fakültesi, Göz Hastalıkları Anabilim Dalı, İstanbul, Türkiye

E-posta: statlipinar@yeditepe.edu.tr

ORCID-ID: orcid.org/0000-0002-9959-8895

Geliş Tarihi/Received: 29.09.2025

Revizyon Talebi/Revision Requested: 22.12.2025

Son Revizyon Alınma/Last Revision Received: 24.12.2025

Kabul Tarihi/Accepted: 14.02.2026

Yayın Tarihi/Publication Date: 24.06.2026

DOI: 10.4274/tjo.galenos.2026.20269

Giriş

İdiyopatik maküla deliği, başlıca vitreoretinal arayüz hastalıklarından biridir ve iç limitan membranın (İLM) soyulması, maküla deliği cerrahilerinin çoğunda kritik bir cerrahi basamak haline gelmiştir. İLM soyulması ile birlikte yapılan pars plana vitrektomi, %98'e varan başarı oranına sahip, güvenli ve etkili bir işlemdir. Ancak, maküla deliği boyutunun cerrahi başarı oranı ile ters orantılı olduğu gösterilmiştir.^{1,2} Bu nedenle, büyük maküla deliklerinde (minimum çap >400 µm) cerrahi başarı daha düşüktür.

Ters çevrilmiş İLM flebi tekniği ilk olarak 2010 yılında Michalewska ve ark.³ tarafından tanımlanmış olup, yazarlar bu tekniğin büyük maküla deliklerinde hem fonksiyonel hem de anatomik sonuçlar açısından geleneksel İLM



soyulmasına kıyasla daha üstün olduğunu bildirmişlerdir. Ancak yazarlar, flep dislokasyonunun bu tekniğin önemli bir kısıtlılığı olduğuna dikkat çekmiş ve ters çevrilmiş flebi maküla yüzeyinde tutacak yeni yöntemlerin araştırılması gerektiği sonucuna varmışlardır.

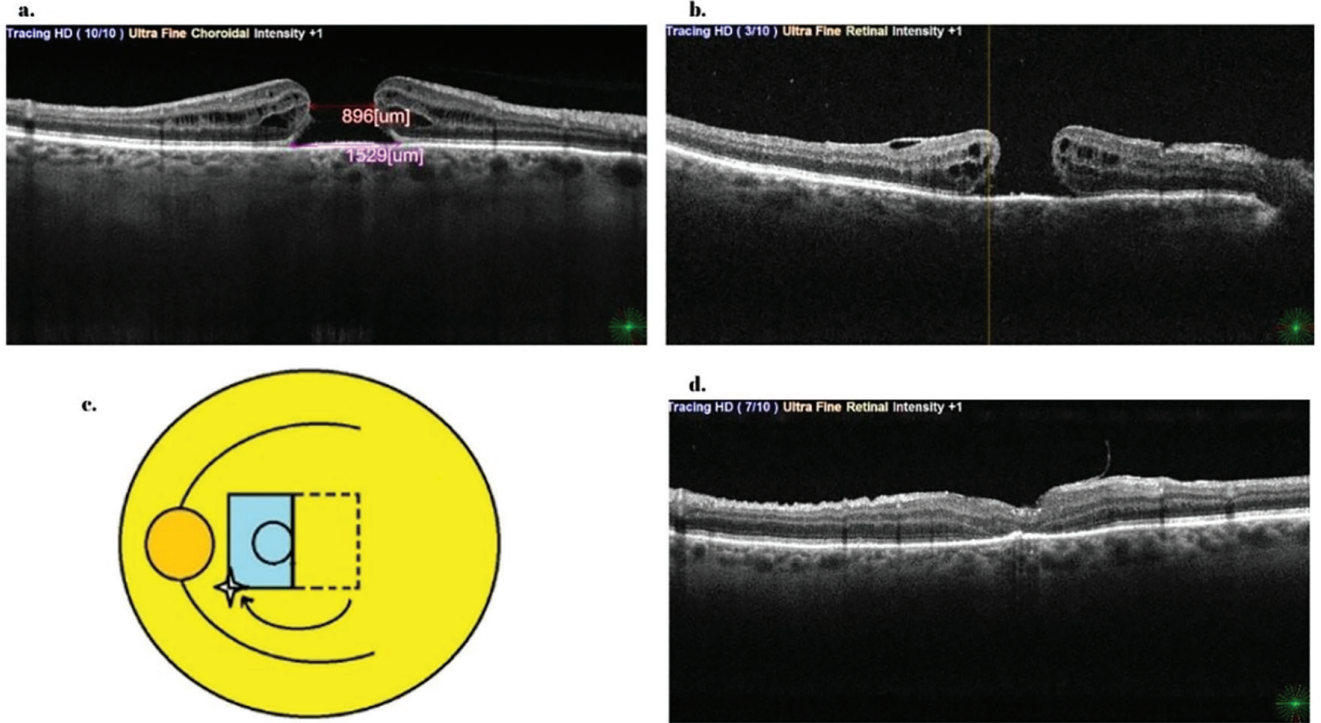
Bu çalışmada, ters çevrilmiş İLM flebi cerrahisinin yeni bir modifikasyonu sunulmaktadır. Bildiğim kadarıyla bu, söz konusu cerrahi tekniğin ilk bildirisi.

Olgu Sunumları

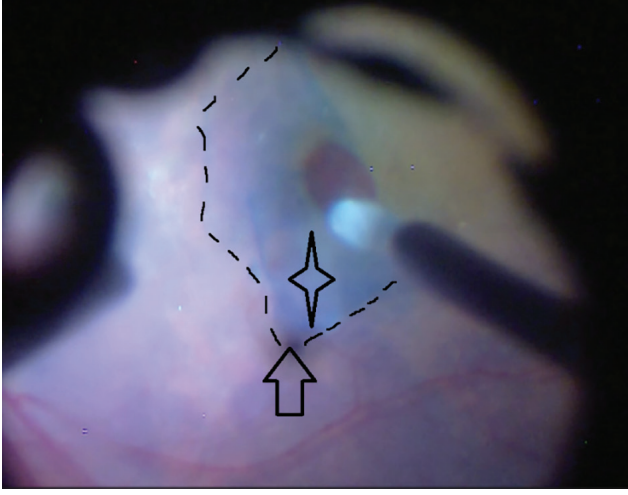
Olgu 1

Sağ gözünde 3-4 aydır görmede azalma öyküsü bulunan 64 yaşında kadın hasta kliniğimize başvurdu. Sağ göz görme keskinliği parmak sayma düzeyindeydi. Optik koherens tomografide (OKT) minimum çapı 896 µm olan büyük bir maküla deliği saptandı (Şekil 1a). Hastaya fakoemülsifikasyon ve göz içi lens implantasyonu ile kombine 23-gauge pars plana vitrektomi ve temporal ters çevrilmiş İLM flebi yapıldı. İLM'yi boyamak için Brilliant Blue (BB) boyası (Brilliant Peel %0,025, Fluoron, Ulm, Almanya) kullanıldı ve temporal yarı İLM flebi oluşturuldu. Nazal İLM soyulmadı ve dikdörtgen şeklindeki temporal İLM flebi, Tano süpürücü kullanılarak nazal maküla üzerine

ters çevrildi. İLM flebinin yerinde olduğundan emin olunarak tam bir sıvı-hava değişimi yapıldı ve tamponad olarak %12 C₃F₈ gazı kullanıldı. Hastaya 5 gün boyunca yüzüstü pozisyonda kalması önerildi. Ancak ameliyat sonrasında deliğin kapanmadığı görüldü (Şekil 1b) ve 6. haftada revizyon cerrahisi yapıldı. Revizyon cerrahisi sırasında, orijinal İLM flebini görüntülemek için BB boyası kullanıldı ve flebin yerinden ayrıldığı ve temporal maküla alanında kendi üstüne katlandığı gözlemlendi. İLM flebini maküla yüzeyinde ters çevrilmiş pozisyonda tutmak amacıyla, süpernazal maküla bölgesinde küçük bir İLM penceresi oluşturularak "zarf modifikasyonu" yapıldı (Şekil 1c, Şekil 2). İLM forsepsi kullanılarak kısa, dikey bir İLM penceresi oluşturuldu. Daha sonra İLM flebi deliğin üzerine ters çevrildi ve süpernazal köşesi Tano süpürücü kullanılarak pencereden içeri yerleştirildi. Sıvı-hava değişimi yapılırken İLM flebi yakından izlendi ve sabitlenen kenarın tamamen hareketsiz olduğu görüldü. Gaz tamponadı (%12 C₃F₈) uygulandı ve beş gün yüzüstü pozisyon verildi. Ameliyat sonrasında belirgin enflamasyon gözlemlendi ve topikal steroid (Pred Forte %1, Allergan, Westport, İrlanda) ile tedavi edildi. Ameliyattan 3 hafta sonra çekilen OKT'de maküla deliğinin kapandığı görüldü (Şekil 1d). Muhtemelen delik tabanındaki retina pigment



Şekil 1. a) Büyük maküla deliğini gösteren preoperatif optik koherens tomografi (OKT) kesiti. b) İç limitan membranın (İLM) flebinin temporal foveal alanda orijinal konumuna geri döndüğü görülen, açık maküla deliğini gösteren postoperatif OKT kesiti. c) Modifikasyonun çizimi (yıldız süpernazal maküladaki İLM penceresini, mavi dikdörtgen Ters çevrilmiş flebi, ok ise sıkıştırılan köşeyi göstermektedir; cerrahin bakış açısı). d) Ters çevrilmiş flep kenarı ile kapanmış maküla deliğini gösteren postoperatif OKT

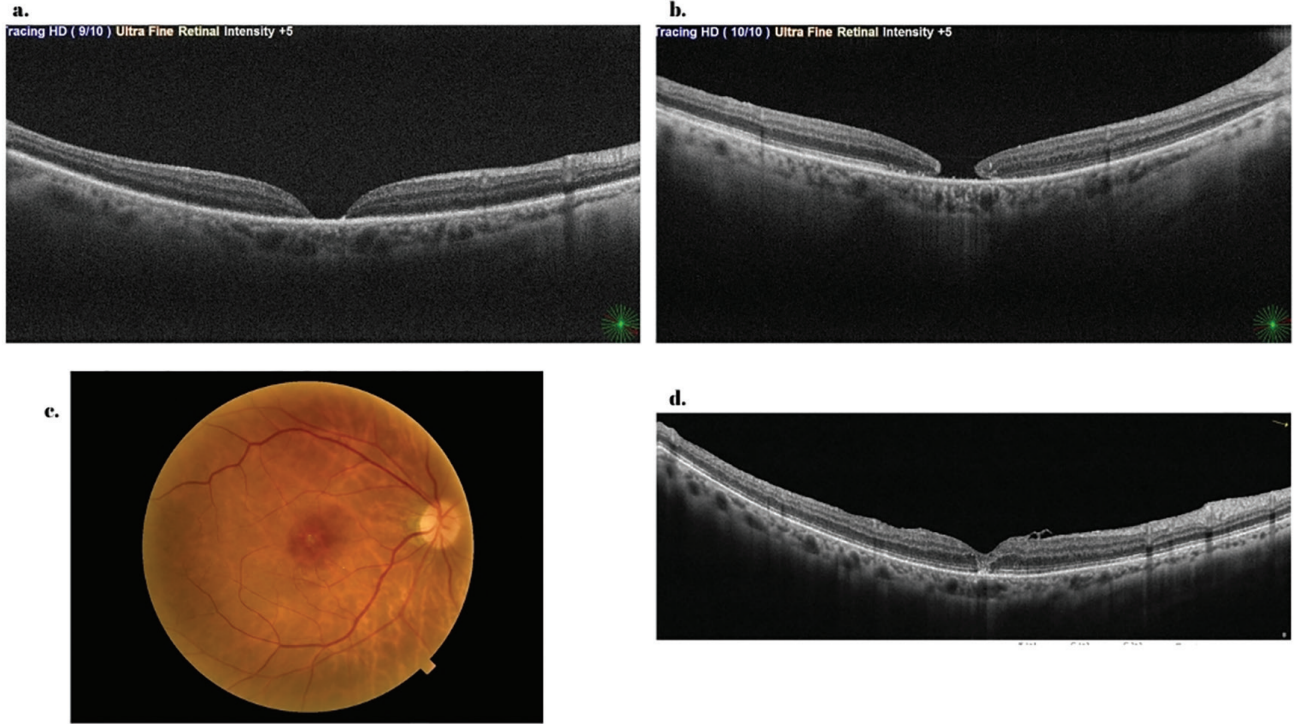


Şekil 2. Modifikasyonu gösteren cerrahi videodan alınmış fotoğraf (ok sıkıştırılan köşeyi, yıldız ise süpernazal maküladaki İLM penceresini göstermektedir; cerrahın bakış açısı)
İLM: İç limitan membran

epiteli (RPE) değişikliklerine bağlı olarak son görme keskinliği 0,2 düzeyindeydi. On sekiz aylık takip süresi boyunca delik kapalı kaldı.

Olgu 2

Altmış beş yaşında kadın hasta, yaklaşık 10 gündür süren sağ gözde görme kaybı yakınmasıyla başvurdu. Sağ göz görme keskinliği parmak sayma düzeyindeydi ve saat 10 hizasında bir yırtığın eşlik ettiği maküla tutulumlu retina dekolmanı mevcuttu. Muayene sırasında muhtemelen büllöz dekolman tarafından perdelenmiş için maküla deliği belirgin değildi. Hastanın uçak yolculuğu yapması gerektiğinden endotamponad olarak silikon yağı kullanılarak fako-vitrektomi yapıldı. İntraoperatif olarak maküla deliği net biçimde görüldü. Maküla deliğinin eşlik ettiği regmatojen retina dekolmanı olgularındaki önceki deneyimlerimiz nedeniyle İLM'yi soymaya yönelik özel bir girişimde bulunulmadı.⁴ Ayrıca, dekole retinada İLM soyulması zor olabilir ve boyalar delikten subretinal boşluğa kolaylıkla geçerek olası toksisiteye yol açabilir. Ameliyat sonrası 1. günde retinanın yatışık olduğu ve deliğin düz-açık (flat-open) paterni ile kapandığı izlendi (Şekil 3a). Silikon yağı altında görme keskinliği 0,05 idi. İki ay sonra yapılan OKT'de delik kenarlarının yükselmeye



Şekil 3. a) Ameliyat sonrası 1. günde retina yatışık olup maküla deliği düz-açık paternindedir. b) İki ay sonra delik kenarları yükselmeye ve yuvarlaklaşmaya başladı. c, d) Son kontrol muayenesinde, fundus fotoğrafı ve nazal foveal alanda İLM flep kenarı ile kapanmış deliği gösteren optik koherens tomografi
İLM: İç limitan membran

ve yuvarlaklaşmaya başladığı görüldü (Şekil 3b). Silikon yağı 3. ayda alındı ve deliği kapatmak için yukarıda tarif edilen, zarf modifikasyonlu ters çevrilmiş İLM flebi tekniği kullanıldı. Beş gün yüzüstü pozisyonda %12 C₃F₈ gazı altında delik, U paterninde başarıyla kapandı (Şekil 3c, d). Son görme keskinliği 0,2 idi ve 25 aylık takip süresi boyunca delik kapalı kaldı.

Tartışma

Büyük maküla deliklerinin cerrahi tedavisi, İLM soyulmasına rağmen zorlu olmaya devam etmektedir. Michalewska ve ark.³ tarafından tanımlanan cerrahi yaklaşıma göre bir iskele görevi gören İLM flebi maküla deliğinde retinal gliozisi uyarmakta ve böylece delik kapanma oranını artırmaktadır. 2015 yılında Michalewska ve ark.⁵ temporal ters çevrilmiş flep tekniğini tanımlamış ve bunu klasik ters çevrilmiş İLM flebi tekniği ile karşılaştırmıştır. Yazarlar, orijinal teknikteki İLM fleplerinin aksine, temporal ters flebin delik tabanında bir engel oluşturmadan maküla deliğinin çatısında retinal gliozis için iskele görevi göreceğini bildirmişlerdir.

Bununla birlikte, ters çevrilmiş İLM flebi tekniği kullanılırken flep dislokasyonu önemli bir sorun olabilir. Yazarlar orijinal makalelerinde, 50 gözün 7'sinde (%14) ters çevrilmiş İLM fleplerinin sıvı-hava değişimi sırasında kendiliğinden yer değiştirdiğini belirtmişlerdir.³ Gelecekte ters çevrilmiş İLM flebini yerinde tutmaya yönelik yeni tekniklerin araştırılması gerektiği sonucuna varmışlardır. İLM flepleri ameliyat sonunda stabil görünseler de, arka kutupta sıvı birikimi nedeniyle kısa süre sonra dekole olabilirler. Daha güncel bir çalışmada aynı grup, ters çevrilmiş İLM flebi işlemlerinde başarısızlık oranının %3,8 olduğunu bildirmiş ve ikinci cerrahide yer değiştirmiş İLM flebini çoğunlukla tamponad olarak silikon yağı kullanarak yeniden konumlandırmışlardır.⁶

Bu olgu sunumundaki ilk hastamızda, maküla deliğinin büyük olması nedeniyle ters çevrilmiş İLM flebi tekniğine gereksinim duyuldu. Cerrahinin her adımı titizlikle gerçekleştirilmiş olmasına rağmen, flep dislokasyonu nedeniyle delik kapanmadı. Ters çevrilmiş İLM flebinin stabilitesi bir ölçüde öngörülemez olduğundan, bu çalışmada bir modifikasyon önerilmektedir. Zarf tekniğinde, papillomaküler demetten uzakta nazal maküla bölgesinde küçük ve dikey bir İLM penceresi oluşturulur. Ardından ters çevrilmiş İLM flebinin bir köşesi bu pencereden geçirilerek soyulmamış nazal İLM'nin altına sıkıştırılır. Bu sıkıştırma işlemi sayesinde İLM flebi hem sıvı-hava değişimi sırasında hem de ameliyat sonrasında yerinde kalır. Bu yaklaşım her iki hastada da çok iyi sonuç verdi ve delikler kısa süre sonra U paterni ile kapandı. Flebin her iki köşesinin de sıkıştırılması düşünülebilir ancak tek bir köşenin sıkıştırılması yeterli olduğundan, yazar bunun yalnızca ek iş yükü getireceği görüşündedir.

Olumlu anatomik sonuçlara rağmen görmede iyileşme sınırlı kalmıştır. Bunun nedeni ilk olguda büyük olasılıkla dış retina/elipsoid zon defekti ile delik tabanındaki RPE değişiklikleridir. RPE atrofisinin tekrarlayan cerrahiye, boya kullanımına ve muhtemelen ikinci ameliyat sonrasında gelişen belirgin enflamasyona bağlı olduğu düşünülmüştür. Yazar, klasik ters çevrilmiş İLM tekniğinin aksine İLM flebinin delik tabanı ile temas etmemesi nedeniyle bu durumun modifikasyonla ilişkili olmadığına inanmaktadır. İkinci olguda görme keskinliği iyileşmekle birlikte sınırlı kalmıştır. Bunun muhtemelen altta yatan maküla tutulumlu retina dekolmanından kaynaklandığı öngörülmektedir. Her iki olguda da takip süresi boyunca epiretinal membran oluşumu veya fibrozis gelişmemiştir.

Flep stabilizasyonu için farklı cerrahi teknikler, perflorokarbon sıvılar veya viskoelastikler gibi yardımcı maddeler kullanılmıştır.⁷ Perflorokarbon sıvılar, ters çevrilmiş İLM flebini "ütülemek" ve sıvı-hava değişimi sırasında ve sonrasında flebin yer değiştirmesini önlemek amacıyla kullanılmıştır. Ancak ek maliyetin yanı sıra, bu ağır sıvılar toksisiteye yol açabilir. Ayrıca, bu yöntem mevcut modifikasyonun aksine İLM flebinin stabil kalacağını garanti etmemektedir.

Bu ek modifikasyon bazı cerrahlara gereksiz görünebilir ancak hem cerrahı hem de hastayı tekrar ameliyata girmekten kurtarabilir. Bu modifiye teknik, flep dislokasyonu nedeniyle başarısız olan ters çevrilmiş İLM flebi olgularında kullanılabilmesi gibi cerrahın takdirine bağlı olarak temporal ters çevrilmiş İLM flebi cerrahilerinde primer olarak kullanılabilir. Yazar, superior ters çevrilmiş İLM flebi kullanılmasını ve flebin temporal köşesinin inferotemporal maküla bölgesinin altına sıkıştırılmasını önermektedir. Sıkıştırma bölgesi süperior maküladan inferior makülaya kaydırıldığında inferior görme alanı korunabilir.

Sonuç olarak, ters çevrilmiş İLM flebi büyük maküla delikleri için oldukça etkili bir cerrahi yöntem olmakla birlikte, tekniğin tarif edildiği biçimde modifiye edilmesi başarı oranını artırabilir. Modifiye tekniğin anatomik ve görme sonuçlarını etkileyip etkilemediğini belirlemek için daha geniş çalışmalara gereksinim vardır.

Etik

Hasta Onayı: Çalışmanın geriye dönük niteliği nedeniyle, bilgilendirilmiş onam alınmamıştır.

Beyan

Çıkar Çatışması: Yazar bu makale ile ilgili olarak herhangi bir çıkar çatışması bildirmemiştir.

Finansal Destek: Çalışmamız için hiçbir kurum ya da kişiden finansal destek alınmamıştır.

Kaynaklar

1. Velez-Montoya R, Ramirez-Estudillo JA, Sjolholm-Gomez de Liano C, Bejar-Cornejo F, Sanchez-Ramos J, Guerrero-Naranjo JL, Morales-Canton V, Hernandez-Da Mota SE. Inverted ILM flap, free ILM flap and conventional ILM peeling for large macular holes. *Int J Retina Vitreous*. 2018;4:8.
2. Shroff D, Gupta P, Atri N, Gupta C, Shroff C. Inverted internal limiting membrane (ILM) flap technique for macular hole closure: patient selection and special considerations. *Clin Ophthalmol*. 2019;13:671-678.
3. Michalewska Z, Michalewski J, Adelman RA, Nawrocki J. Inverted internal limiting membrane flap technique for large macular holes. *Ophthalmology*. 2010;117:2018-2025.
4. Tatlıpınar S, Marangoz D, Altunsoy M, Kohen MC. Surgery on two patients with rhegmatogenous retinal detachment with coexistent macular hole. *Turk J Ophthalmol*. 2013;43:374-376.
5. Michalewska Z, Michalewski J, Dulczewska-Cichecka K, Adelman RA, Nawrocki J. Temporal inverted internal limiting membrane flap technique versus classic inverted internal limiting membrane flap technique: a comparative study. *Retina*. 2015;35:1844-1850.
6. Michalewska Z, Nawrocki J. Repeat surgery in failed primary vitrectomy for macular holes operated with the inverted ILM flap technique. *Ophthalmic Surg Lasers Imaging Retina*. 2018;49:611-618.
7. Karabas L, Tokuç EÖ, Seyyar SA, Şahin Ö. A new complementary touch for the temporal inverted internal limiting membrane flap technique. *J Ophthalmic Vis Res*. 2025;20:10.18502/jovr.v20.14516.