



# Etkeni *Chrysomya bezziana* Olan Kriptik Miyazis: Olgu Sunumu ve Literatür Taraması

## Cryptic Myiasis by *Chrysomya bezziana*: A Case Report and Literature Review

© Rimpi Rana\*, © Anupam Singh\*, © Sneha Pandurangan\*, © Pratima Gupta\*\*, © Hemlata Udenia\*, © Ajai Agrawal\*

\*Hindistan Tıp Bilimleri Enstitüsü Göz Hastalıkları Anabilim Dalı, Rishikesh, Hindistan

\*\*Hindistan Tıp Bilimleri Enstitüsü, Mikrobiyoloji Anabilim Dalı, Rishikesh, Hindistan

### Öz

Miyazis, canlı hayvan dokusunun sinek larvaları tarafından istilasidir. Orbita dokusu enfestasyonu tüm miyazis olgularının %5'inde görülür ve dokuya zarar verme potansiyeli vardır. *Chrysomya bezziana* enfeksiyonu klinikte nadir görülür. Altmış beş yaşında sol göz eviserasyonu öyküsü olan kadın hasta, sol göz soketinde hareketli cisim hissi nedeniyle acil servise başvurdu ve *C. bezziana* oftalmomyiazisi nedeniyle medikal ve cerrahi tedavi gördü. Aralık 2019'a kadar PubMed ve Embase'de yayınlanan *C. bezziana*'nın neden olduğu oftalmomyiazis olgularını belirlemek için sistematik bir tarama yapıldı. *C. bezziana* hem hayati hem de hayati olmayan dokularda önemli yıkıma neden olabilir. İleri yıkım ve yaşamı tehdit eden durumları önlemek için derhal tedavi edilmelidir. Bu rapor, klinisyenlere bu durumun tanı ve tedavisinde yardımcı olabilecek epidemiyoloji, etken, risk faktörleri, tanı ve tedavi seçeneklerine genel bir bakış sunmaktadır.

**Anahtar Kelimeler:** Anemi, *Chrysomya bezziana*, oftalmomyiazis, orbita miyazisi

### Abstract

Myiasis is the invasion of living animal tissue by fly larvae. Orbital tissue infestation involvement occurs in 5% of all myiasis cases and is potentially destructive. Infection by *Chrysomya bezziana* is very rare in clinical practice. A 65-year-old woman with history of left eye evisceration presented to the emergency department due to a creeping sensation in the left eye socket and underwent medical and surgical treatment for *C. bezziana* ophthalmomyiasis. A systematic review was performed to identify ophthalmomyiasis cases caused by *C. bezziana* published in PubMed and Embase until December 2019. *C. bezziana* can cause major destruction to both vital and non-vital tissues. It should be treated promptly to prevent extensive damage and life-threatening conditions. This report provides an overview of the epidemiology, causes, risk factors, diagnosis, and treatment options that could assist clinicians in diagnosis and management of this condition.

**Keywords:** Anemia, *Chrysomya bezziana*, ophthalmomyiasis, orbital myiasis

### Giriş

Miyazis, insan ve hayvanların canlı dokularının Diptera takımından sineklerin yumurta veya larvaları tarafından istila edilmesi olarak tanımlanır. Göz ve orbitayı en sık tutan parazitler

*Hypoderma bovis* (eşek arısı sineği), *Oestrus ovis* (koyun botsineği) larvaları ve nadiren eski dünya vida kurdu olarak da bilinen ve zorunlu bir parazit olan *Chrysomya bezziana*'dır.<sup>1</sup> Tüm miyazis olgularının yaklaşık %5'inde orbita tutulumu

**Yazışma Adresi/Address for Correspondence:** Anupam Singh, Hindistan Tıp Bilimleri Enstitüsü Göz Hastalıkları Anabilim Dalı, Rishikesh, Hindistan

E-posta: dr.anupamsingh@gmail.com **ORCID-ID:** orcid.org/0000-0002-2288-1350

**Geliş Tarihi/Received:** 26.08.2020 **Kabul Tarihi/Accepted:** 12.10.2020

**Cite this article as:** Rana R, Singh A, Pandurangan S, Gupta P, Udenia H, Agrawal A. Cryptic Myiasis by *Chrysomya bezziana*: A Case Report and Literature Review. Turk J Ophthalmol 2020;50:381-386

©Telif Hakkı 2020 Türk Oftalmoloji Derneği  
Türk Oftalmoloji Dergisi, Galenos Yayınevi tarafından basılmıştır.

görülmür.<sup>2</sup> *C. bezziana*'nın neden olduğu insanda miyazis ilk olarak 1909 yılında Hindistan'da bildirilmiştir.<sup>3</sup> İnsanlarda çok sık bildirilmesine rağmen, *C. bezziana* miyazisi ihmal edilen ciddi bir tıbbi sorundur.<sup>4</sup> *C. bezziana* infestasyonu nekrotik doku olmaksızın meydana gelebilmesi nedeniyle tipik kurtçuk infestasyonlarından farklıdır ve bildirilen olguda olduğu gibi canlı dokuda büyük hasara neden olabilmektedir. Bu tablo eğer teşhis edilmezse ölümle bile sonuçlanabilir.

### Olgu Sunumu

Altmış beş yaşında bir ev hanımı son 2 gündür devam eden ateş, ağrı, kızarıklık, sulanma ve sol üst göz kapağında şişme şikayetleri ile acil servise başvurdu ve bu şikayetleri göz çukurunda kurtçukların hareket ettiği hissi izledi. Daha önce perfore kornea ülseri nedeniyle sol göze eviserasyon yapılmıştı, ancak yakın zamanda ilgili bölgede yeni travma veya lezyon, kronik sistemik hastalık, uzun süreli ilaç kullanımı veya ilerleyici kilo kaybı veya iştah kaybı öyküsü yoktu.

Muayenede sağ gözünde en iyi düzeltilmiş görme keskinliği 20/60 idi. Sağ göz psödoftalmi, ön segment sakın ve arka segmentte belirgin patoloji yoktu. Sol tarafta şiddetli periorbital ödem, konjonktival konjesyon ve kanlı akıntının eşlik ettiği evisere göz çukuru izlendi. Üst ve alt kapaklarda enflamasyon vardı ve ülser nekrotik doku kanlı akıntı ile dolmuş defektler mevcuttu. Defektlerde ön ucu siyah olan, hareketli beyaz kurtçuklar görüldü (Şekil 1A). Işığa duyarlıydılar ve ışığa tepki olarak daha derine inmeye çalıştıkları izlendi.

Genel muayenede, hasta malnütrisyonlu ve zayıftı (vücut kitle indeksi = 18 kg/m<sup>2</sup>). Vital bulguları normaldi ve oryante idi. Detaylı muayenede, el ve ayakların interfalangeal eklemlerinde sertlik ve parmaklarda kuğu boynu deformitesi olduğu görüldü (Şekil 1B).

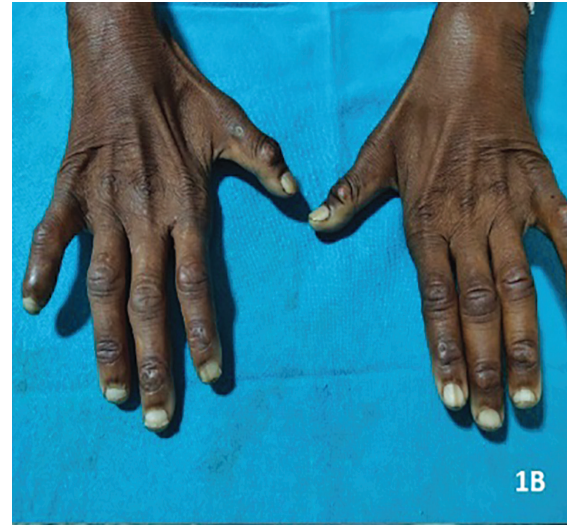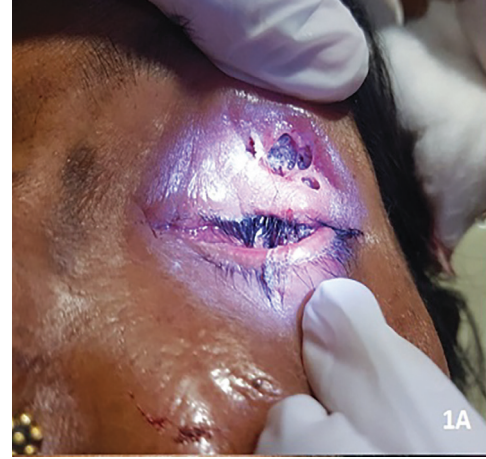Paranasal sinüslerin ve orbitanın bilgisayarlı tomografisinde (BT) patolojik bulgu saptanmadı (Şekil 2). Bir dizi tetkik istendi. Hastanın hemogloblin düzeyi 7.653 g/dL, eritrosit sedimentasyon hızı 35 mm/saat idi. Romatoid faktör pozitif, C-reaktif protein (CRP-HS) düzeyi 81 mg/dL, intakt paratiroid hormon düzeyi 161 pg/mL idi. Kanda periferik yaymada gözyaşı damlası hücreler görüldü ve normositik normokromik ile mikrositik hipokromik arası bir görünümdeydi. Kan tetkiklerinde başka bir bulgu yoktu.

Hastaya romatoid artrit, eozinofilinin eşlik ettiği mikrositik hipokromik anemi, hipotiroidizm ve evisere göz socketinin masif oftalmiyazisi tanısı kondu. Hastaya günde 3 kez 1,2 g intravenöz amoksisilin ve klavulanik asit ile birlikte oral anti-enflamatuvar ve anti-asit ilaçlar başlandı. Günde bir kez 400 mg oral albendazol de 3 gün boyunca verildi ve 1 hafta sonra tekrarlandı. BT görüntülerinde sinüslerde ve santral sinir sisteminde tutulum olmaması ve yaranın durumu göz önüne alınarak sol göz çukuruna topikal proparakain (anestezik ajan) damlatıldı ve ardından larvaları immobilize eden terebentin yağı uygulandı. 15-20 dakika sonra larvalar forseps ile dikkatli şekilde çıkarıldı (Şekil 3A). Bu işlem bir kez daha tekrarlandı. Ancak, larvaların bazıları derin şekilde gömülüydü ve manuel

olarak çıkarılmaya uygun değildi. Bu nedenle lokal anestezi altında cerrahi eksplorasyon yapıldı. Sol göz çukuruna topikal %0,5 moksifloksasin damla ve merhem başlandı. Tüm aseptik önlemler alınarak seyreltilmiş %3 hidrojen peroksit ile yara yıkandıktan sonra %5 povidon iyot ile pansuman günde iki kez gerçekleştirildi. Toplamda 125'ten fazla larva çıkarıldı.

Fizik muayene bulguları ve laboratuvar sonuçlarına dayanarak hastaya günde 0,25 mg oral tiroksin sodyum ve multivitamin, hematinik ve protein takviyesi başlandı. Altıncı haftada yapılan izlemde, hastanın genel durumunda iyileşme izlendi. Göz socketinin iyileştiği görüldü (Şekil 3B) Tekrarlanan kan tetkiklerinde sonuçlar daha iyiydi.

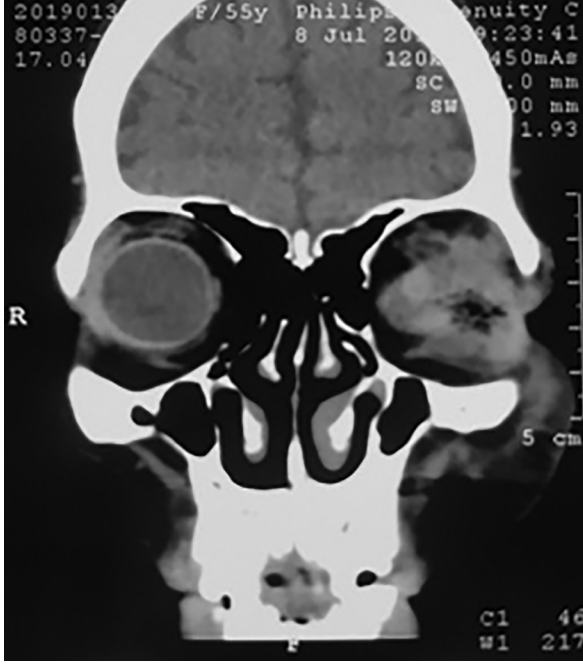Hastadan alınan örnek, %10'luk formalinde korunarak mikrobiyoloji bölümüne gönderildi. Larvalar kremi renkteydi ve kutiküler dikenleri vardı (Şekil 4a). Farklı aşamalarda olmalarından dolayı boyutları 5 ila 15 mm arasında değişmekteydi. Ön deliğinde 4 ila 6 papilla içeren güçlü, sağlam ağız kancaları vardı (Şekil 4b). On ikinci terminal larva segmentinde pigmentli dorsal trakeal trunkus görüldü. Bu bulgulara dayanarak *C. bezziana* larvaları oldukları doğrulandı.



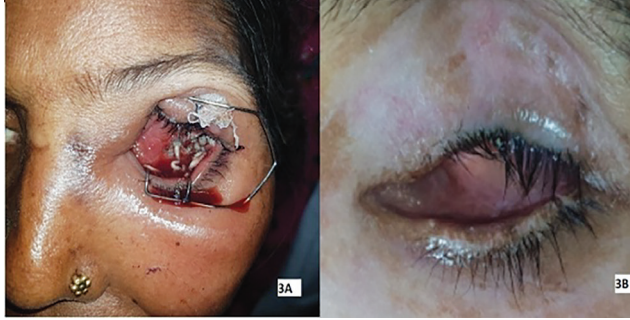Şekil 1. A) Miyazis ile ilk prezentasyon, B) Kuğu boynu deformitesi

### Literatür Taraması

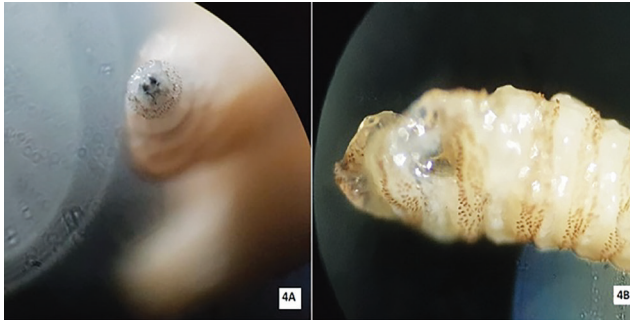
Aralık 2019'a kadar yayınlanan insan orbita miyazisi ile ilgili tüm makaleleri PubMed ve EMBASE elektronik veritabanları araştırılarak sistematik bir literatür taraması yapıldı. İlgili



Şekil 2. Orbita ve kranial BT görüntüsü  
BT: Bilgisayarlı tomografi



Şekil 3. A) Terebentin yağı uygulamasından sonra dışarı çıkan kurtçuklar, B) 6 hafta sonra iyileşmiş socket



Şekil 4. A) Larvanın kutikül dikenleri, B) Mikroskop altında larva görüntüsü

maddelerin kaynaklarına da yer verildi. Arama stratejisi aşağıdaki terimleri içeren gelişmiş arama yöntemi ile yapıldı: "*Chrysomya bezziana*" veya "ophthalmomyiasis", "*Chrysomya bezziana*" ve "ophthalmomyiasis", "*C. bezziana*" ve "ophthalmomyiasis", "*Chrysomya bezziana*" ve "orbital myiasis", "*C. bezziana*" ve "orbital myiasis". Sadece İngilizce makaleler literatür taramasına dahil edildi. Kaynaklar tarandıktan sonra makale eklenmesi gerekmedi.

İnsanlarda oftalmomyiasis ile ilgili toplam 204 makale bulundu ve bu makalelerde bildirilen sadece 16 olgu *C. bezziana* kaynaklı idi. İki olgu sunumunun özeti yoktu; bu olgulardan birine ilişkin bilgiler yazar ile e-posta yoluyla iletişime geçilerek elde edildi ve Tablo 1'e dahil edildi, diğer olgu mevcut verilerin tekrarıydı. Literatür kapsamlı şekilde incelendiğinde *C. bezziana* ile ilişkili toplam 14 olgu tespit edilmiştir (Tablo 1).<sup>5,6,7,8,9,10,11,12,13,14,15,16,17,18,19</sup>

### Tartışma

#### Epidemiyoloji

*Chrysomya bezziana* Güney Asya, Afrika ve Orta Doğu'nun tropikal ve subtropikal bölgelerinde yaklaşık 63 ülkede görülmektedir.<sup>20,21</sup> İklim koşullarının sıcak ve nemli olduğu Hindistan, Çin (Hong Kong), İran, Suudi Arabistan, Malezya ve Endonezya'da *C. bezziana*'a bağlı oftalmomyiasis olguları gözlemlenmiştir.<sup>4</sup>

*C. bezziana* Diptera takımı, Calliphoridae ailesi ve Cyclorrhpha alt grubuna aittir. *Chrysomya* cinsinde 12 tür vardır. Literatürde, bu türlerin çoğunun hayvanlarda miyazise neden olduğu bildirilmiştir ancak insanlarda oftalmomyiasiste sadece *C. bezziana* ve *Cochliomyia hominivorax* görülür. İnsanlar rastlantısal konaktır, ancak nadiren enfeksiyon bildirilmiştir.<sup>22</sup>

#### Risk Faktörleri

Ağırlıklı olarak aşırı kalabalık yerlerde, yetersiz sanitasyon ve kötü bireysel hijyen koşullarında, bağışıklığı baskılanmış bireylerde görülür. Diabetes mellitus, yayılan kansinömler, psikiyatrik hastalıklar, zihinsel engellilik, hemipleji, açık yaralar, immünosupresif ajanlar ile tedavi, yoksulluk, kırsal kesim ve ihmal gibi kronik zayıflatıcı durumlar bireyleri miyazise yatkın hale getirebilir.

#### Yaşam Döngüsü

Yetişkin *Chrysomya* sineği yeşil veya mavi-yeşil renktedir. Yetişkin dişiler, açık yaralara veya ağız, kulak ve burun mukozasına bir seferde yaklaşık 150-200 yumurta bırakır. Yirmi dört saat sonra yumurtalar çatlar ve larvalar canlı dokunun derinliklerine vida benzeri bir hareketler ile ilerleyerek yuva yapar, keskin ağız kancalarını kullanarak konak dokuyu istila eder ve segmentler arası dikenleri ile dokuya tutunur. Larvalar daha sonra 5-7 gün boyunca konak dokuyla beslenirken gelişimsel değişikliklere (lavranın 3 evresi) uğrar ve tam olarak gelişir. Daha sonra, yere düşerler ve sıcaklığa bağlı olan pupa olurlar. Cinsel olgunlaşma yaklaşık 1-8 hafta içinde gerçekleşir. Böylece yaşam döngüsü yaklaşık 12 haftada tamamlanır.<sup>23,24</sup>

**Tablo 1. Derlemeye dahil edilen literatür detayları**

Yazar	Tarih	Konum	Yaş/ cinsiyet	Göz	Klinik tablo	Risk faktörleri
Mevcut çalışma	2020	Hindistan	65/K	Sol göz	Ülser, şişlik, kanlı akıntı, dışarı çıkan kurtçuklar	Kırsal yaşam, ihmal, çoklu hastalık (anemi, romatoid artrit, hipotiroidi)
Kersten ve ark. <sup>5</sup>	1986	Suudi Arabistan	65/E	Sol göz	Orbitada yumuşak doku şişliği , çoklu kutanöz ülserler, proptozis	Kırsal yaşam, travma, hemiparezi ve mental durum bozukluğu
Sachdev ve ark. <sup>6</sup>	1990	Hindistan	80/K	Sağ göz	Kanlı akıntılı kapak ülseri	Lens ekstraksiyonu sonrası endoftalmi
Verma ve ark. <sup>7</sup>	1990	Hindistan	61/E	Sol göz	Oftalmik Herpes zoster enfeksiyonu (HZO) sonrası sekonder enfeksiyon	Kırsal yaşam, çiftçi
David ve ark. <sup>8</sup> (ayrıntılar yazar ile iletişim yoluyla edinildi)	1995	Hindistan	47/K	Sağ göz	Sağ göz mediyal kantungunda irinli şişlik (lakrimal apse), atrofik rinit	Non-Hodgkin lenfoma
Radmanesh ve ark. <sup>9</sup>	2000	İran	90/K	Sağ göz	Şişlik, pürülan ve hemorajik akıntı	Demans, ihmal, bazal hücreli karsinom
Alhady ve ark. <sup>10</sup>	2008	Malezya	9/E	Sağ göz	Kırmızı göz	
Yaghoobi ve Bagheroni <sup>11</sup>	2009	İran	63/E	Sol göz	Ülser (yüzün sol tarafında sol gözü de içine alan tutulum)	Düşük sosyoekonomik düzey, ihmal, skuamöz hücreli karsinom
Yeung ve ark. <sup>12</sup> / Lui ve ark. <sup>13</sup>	2010/ 2005	Hong Kong	90/K	Sağ göz	Periorbital şişlik, eritem ve kanlı akıntı	Skuamöz hücreli karsinom, yatağa bağımlı, KOAH, eski tüberküloz, aspergilloz ve demans
Khataminia ve ark. <sup>14</sup>	2011	İran	87/K	Sol göz	Şiddetli sol gözde ağrı, şişlik	Yatağa bağımlı, geçirilmiş göz kapağı ameliyatı , bilinmeyen bir cilt kanseri?
Nene ve ark. <sup>15</sup>	2015	Hindistan	42/K	Sağ göz	Şişlik, kaşıntı ve yaradan kanlı, kötü kokulu akıntı	Küçük yaralanma, ihmal, yoksulluk ve kötü hijyen
Kalamkar ve ark. <sup>16</sup>	2016	Hindistan	65/K	Sağ göz		Kırsal yaşam, cilt kanseri öyküsü
Berenji ve ark. <sup>17</sup>	2017	İran	55/K	Sağ göz	Aylarca larva varlığı ve göz ağrısı	Kırsal yaşam, ihmal, tekrarlayan bazal hücreli karsinom
Lubis ve ark. <sup>18</sup>	2019	Endonezya	55/K	Sol göz	Solunum güçlüğü ve sol göz kapağında sarkma	Kontrolsüz diabetes mellitus
Nabie ve ark. <sup>19</sup>	2019	İran	75/E	Sol göz	Aralıklı ağrı ile tümörün orbitaya ilerlemesi	Yoksulluk, ihmal, skuamöz hücreli karsinom

E: Erkek, K: Kadın, IV: İntravenöz, KOAH: Kronik obstrüktif akciğer hastalığı

### Klinik bulgular

Yaygın olarak izlenen bulgular şişlik, kaşıntı, ülser, kanlı akıntı, ağrı, hareket hissi ve bazen yaradan çıkan kurtçuklardır. Genel olarak, klinik tablo az miktarda kaşıntıdan ciddi miyazis ile bulbusun tamamen yıkımına kadar değişiklik gösterebilir. Larvalar lokal yıkım ve enflamasyona neden olmanın yanı sıra dokuya daha derinlemesine yayılarak burun, gözyaşı bezi, paranazal sinüsler ve hatta beyne kadar ilerleyebildiğinden erken tanı ve tedavi çok önemlidir.

### Tanı

Türün entomolojik olarak belirlenmesi, tanı için altın standarttır. Larvalar, %70 ila %95 etanol içinde saklanmadan

önce 30 saniye boyunca kaynar suya (90-100°C) daldırılarak öldürülür.<sup>25</sup> *C. bezziana* larvalarının anatomik özellikleri ilk tanı için kullanılabilir: Vücut şekli, vücut yüzeyinde diken benzeri çıkıntılardan oluşan belirgin bantlar, papillalar, delikler (arka ve ön), dorsal trakeal trunkuslar, ağız kancaları ve sefalofarengeal iskelet.<sup>23,24</sup> Bir diğer yöntem ise taksonomik anahtarları kullanarak morfolojik tanı için larvaların yetişkin hale gelene kadar yetiştirilmesidir.<sup>24</sup>

### Tedavi

Larvalar ön uçlarındaki fotoreseptörler nedeniyle negatif fototaksis gösterirler ve dokuda daha derine gömülerek ışıktan uzaklaşmaya çalışırlar. Kuvvet kullanarak çıkarılması, larva

	Larva sayısı	Verilen tedavi	Sonuç	Yorum
	>125	Terebentin yağı, proparakain, manuel uzaklaştırma, hidrojen peroksit ile yıkama, cerrahi müdahale, albendazol, IV antibiyotik	5-6 haftada iyileşti	Evisere göz çukuru
	Çok sayıda	IV antibiyotikler, ekzenterasyon	İyileşti	<i>Pseudomonas aeruginosa</i> ile sekonder enfeksiyon
	~70	Terebentin, ksilokain, hidrojen peroksit ile yıkama, manuel uzaklaştırma, IV antibiyotikler	İyileşti	İmmün sistemi yeterli konak
	Bilinmiyor	HZO tedavisi ile birlikte kurtçukların manuel olarak çıkarılması	İyileşti	
	>50	Manuel çıkarma ve lateral rinotomi ile cerrahi çıkarma	Rinostomi yarasında ameliyat sonrası sinokütanöz fistül. Hasta septisemi ve çoklu organ yetmezliğinden öldü	Doku örneğinin histopatolojik incelemesinde Non-Hodgkin lenfoma saptandı. Kemoterapi ve radyoterapi de verilmişti
	Çok sayıda	Orbita ekzenterasyonu	Belirtilmemiş	
	1	Manuel çıkarma	İyileşti	Cerrahi girişim ile tedavi edilen eş zamanlı otomiyaz
	70	Antibiyotik, manuel çıkarma		Medial kantusu tutan bilinen fasiyal skuamöz hücreli karsinom olgusu
	Çok sayıda	Orbita ekzenterasyonu	Postoperatif KOAH alevlenmesi ve hızlı atriyal fibrilasyon. Hasta akut enfarktüstten öldü	
	>150	Orbita ekzenterasyonu	İyileşti	Tetanoz toksoidi verilmiş
	26	Mekanik debridman, medikal tedavi	İyileşti	İmmün sistemi yeterli hasta
	12	Terebentin yağı, ksilokain, manuel çıkarma, IV antibiyotik, ivermektin	İyileşti	Anoftalmik soket
	Çok sayıda	Cerrahi girişim ile manuel olarak çıkarma (doku çıkarma), gerisi belirtilmemiş	İyileşti	Sekonder oftalmomiyazis
	50	Manuel çıkarma, IV antibiyotikler, nazal miyazis için nazal endoskopi, insülin	İyileşti	Nazal miyazisten kaynaklanan masif orbital miyazis
	Bilinmiyor	Sadece normal salin ile bölgenin irrigasyonu	İzlemlere devam etmedi	

dokusunun tam çıkarılamamasına ve dokuda kalmasına neden olabilir ki bu da granüloamatöz enflamasyon ve kalsifikasyona yol açabilir.<sup>26</sup> Bu nedenle topikal anestezi ajanlar (%4-5 kokain solüsyonu, lidokain, %1-4 pilokarpin, %0,5 proparakain hidroklorür) kullanılarak oküler paralizasyon ile immobilyasyonun etkili olduğu bildirilmiştir.<sup>27,28</sup> Paraliziye rağmen, larvalar kancalarıyla dokuya tutunabilirler. Bu nedenle mekanik uzaklaştırmanın başarılı şekilde yapılabilmesi için çeşitli boğucu ajanlar (sıvı parafin, petrol jölesi, balmumu, yapışkan bant, domuz yağı, tutkal, terebentin yağı) ve göz merhemleri (neomisin, basitrasin ve polimiksin B) kullanılır. Hidrojen peroksit ve izopropil alkol gibi larvasidal ajanlar da kullanılabilir. Aseptik koşullarda jeweler forseps veya dişsiz

forsepsler yardımıyla mekanik olarak çıkarılabilir. Bazen larvalar çok derindedir veya bulbus hasarı o kadar ileridir ki mekanik olarak çıkarılması mümkün olmayabilir. Bu gibi durumlarda cerrahi debridmandan bulbusun tam ekzenterasyon kadar değişen cerrahi girişimler önerilmektedir.

Ancak, amoksisilin-klavulanik asit, metronidazol ve sefazolin gibi sistemik geniş spektrumlu antibiyotikler sekonder bakteriyel enfeksiyonları önlemek için endikedir. İvermektin<sup>16</sup> ve albendazol ve mebendazol gibi benzimidazol grubu antihelmintik ilaçların kullanılması önerilir.

Primer tedavi ile birlikte altta yatan nedenin de tedavi edilmesi zorunludur. İmmün sistemi yeterli hastalarda,<sup>6</sup> ve skuamöz hücreli karsinom<sup>12,13,19</sup> ve bazal hücreli karsinom gibi

kutanöz malignitelere orbital miyazis olguları bildirilmiştir.<sup>9,17</sup> Malign tümör ile ilişkili dış ortama maruz kalan ülserler ve nekrotik lezyonların varlığından kaynaklanabilir. Yumurtalar ayrıca kaşınma sonucu hasta tarafından da transfer edilebilir.<sup>29</sup>

*C. bezziana* ile miyazis genel olarak sağlıklı dokularda da görülebilen yıkıcı ve hızlı ilerleyebilen bir infestasyondur. Burada bildirildiği gibi, masif oküler miyazis için, beynin yakınlığı ve orbita apeksinden intrakraniyal invazyon olasılığı nedeniyle mortaliteyi önlemek için erken müdahale gereklidir. Bu nedenle bu hastalık potansiyel olarak yaşamı tehdit eden bir durumdur. Hastamızda enfeksiyonun olası nedenleri alta yatan birçok hastalık ve ihmalin yanı sıra kötü hijyen, kırsal yaşam ve ileri zayıflıktır.

Kişisel hijyen ve temizliği teşvik etmek için bu hastalığa karşı halkın farkındalığının artırılmasına ihtiyaç vardır. Yara eksüdatları ve kokuları, dişleri bir konağa yumurta bırakmaya çekebilir, bu nedenle özellikle kanserli lezyonlar olmak üzere açık lezyonlar temiz tutulmalı ve uygun şekilde pansuman yapılmalıdır. Ayrıca, sinekleri çeken çöplerin uygun şekilde bertaraf edildiği temiz bir ortam ve çevrenin korunması da önemlidir. Hastalığın kontrolü için daha iyi yaşam koşullarının yanı sıra eğitim ve tıbbi hizmetlere erişimin hızlandırılmasına ihtiyaç vardır.

**Hasta Onayı:** Bu olgu sunumu ve kullanılan görüntülerin yayımlanması için hastadan bilgilendirilmiş onam alındı.

**Hakem Değerlendirmesi:** Editörler kurulu dışında olan kişiler tarafından değerlendirilmiştir.

#### Yazarlık Katkıları

Cerrahi ve Medikal Uygulama: A.S., Konsept: R.R., A.A., Dizayn: R.R., Veri Toplama veya İşleme: R.R., A.S., S.P., H.U., Analiz veya Yorumlama: A.S., P.G., A.A., Literatür Arama: R.R., A.S., S.P., H.U., Yazan: R.R., A.S., S.P., P.G., H.U., A.A.

**Çıkar Çatışması:** Yazarlar tarafından çıkar çatışması bildirilmemiştir.

**Finansal Destek:** Yazarlar tarafından finansal destek almadıkları bildirilmiştir.

#### Kaynaklar

1. Lagacé-Wiens PR, Dookeran R, Skinner S, Leicht R, Colwell DD, Galloway TD. Human ophthalmomyiasis interna caused by Hypoderma tarandi, Northern Canada. Emerg Infect Dis. 2008;14:64-66.
2. Burns DA. Rooks Textbook of Dermatology. (11th ed). Vol. 2. Oxford, UK: Blackwell Science; 1094. Diseases caused by Arthropods and other Noxious animals; pp. 33.1-33.63.
3. Patterson RL. An Indian Screw-Worm. Ind Med Gaz. 1909;44:374-376.
4. Zhou X, Kambalame DM, Zhou S, Guo X, Xia D, Yang Y, Wu R, Luo J, Jia F, Yuen M, Xu Y, Dai G, Li L, Xie T, Puthiyakunnon S, Wei W, Xie L, Liang S, Feng Y, Huang S, Hu Y, Mo Q, Mai R, Zhang X, Spradbery P, Zhou X. Chrysomya bezziana myiasis: A systematic review. PLoS Negl Trop Dis. 2019;13:e0007391.
5. Kersten RC, Shoukrey NM, Tabbara KF. Orbital myiasis. Ophthalmology. 1986;93:1228-1232.

6. Sachdev MS, Kumar H, Roop, Jain AK, Arora R, Dada VK. Destructive ocular myiasis in a noncompromised host. Indian J Ophthalmol. 1990;38:184-186.
7. Verma L, Pakrasi S, Kumar A, Sachdev MS, Mandal AK. External ophthalmomyiasis associated with herpes zoster ophthalmicus. Can J Ophthalmol. 1990;25:42-43.
8. David S, Rupa V, Mathai E, Nair S. Non Hodgkins lymphoma of ethmoidal sinus with rhinoorbital myiasis. Indian J Cancer. 1996;33:171-172.
9. Radmanesh M, Khatamina G, Eliasi P, Korai MK, Ebrahimi A. Chrysomya bezziana-infested basal cell carcinoma destroying the eye. Int J Dermatol. 2000;39:455-457.
10. Alhady M, Zabri K, Chua CN. Ophthalmomyiasis from Chrysomya bezziana (screw-worm fly). Med J Malaysia. 2008;63:269-270.
11. Yaghoobi R, Bagherani N. Chrysomya bezziana infestation in a neglected squamous cell carcinoma on the face. Indian J Dermatol Venereol Leprol. 2009;75:81-82.
12. Yeung JC, Chung CF, Lai JS. Orbital myiasis complicating squamous cell carcinoma of eyelid. Hong Kong Med J. 2010;16:63-65.
13. Lui PC, Lee MK, Wong JH, Leung CY, Lee CK, Lai RW, Lam ETK, Yeung JCC, Suen DTK, Tse GMK. Myiasis by Chrysomya bezziana in surgical pathology. Pathology. 2005;37:80-82.
14. Khatamina G, Aghajanzadeh R, Vazirianzadeh B, Rahdar M. Orbital myiasis. J Ophthalmic Vis Res. 2011;6:199-203.
15. Nene AS, Mishra A, Dhand P. Ocular myiasis caused by Chrysomya bezziana - a case report. Clin Ophthalmol. 2015;9:423-427.
16. Kalamkar C, Radke N, Mukherjee A. Orbital myiasis in eviscerated socket and review of literature. BMJ Case Rep. 2016;2016:bcr2016215361.
17. Berenji F, Hosseini-Farash BR, Marvi-Moghadam N. A Case of Secondary Ophthalmomyiasis Caused by Chrysomya bezziana (Diptera: Calliphoridae). J Arthropod Borne Dis. 2014;9:125-130.
18. Lubis RR, Albar MY, Darlan DM. Massive orbital myiasis arising from nasal myiasis in an Indonesian patient with diabetes. Am J Ophthalmol Case Rep. 2019;13:147-150.
19. Nabie R, Spotin A, Poormohammad B. Ophthalmomyiasis Caused by Chrysomya bezziana after Periocular Carcinoma. Emerg Infect Dis. 2019;25:2123-2124.
20. AHA. Old World Screw-Worm Fly: A Diagnostic Manual (3rd ed). Canberra: Animal Health Australia; 2019.
21. Centre for Agriculture and Biosciences International (CABI). Chrysomya bezziana (Old World screw-worm). <https://www.cabi.org/isc/datasheet/88417>
22. Khurana S, Biswal M, Bhatti HS, Pandav SS, Gupta A, Chatterjee SS, Lyngdoh WV, Malla N. Ophthalmomyiasis: three cases from North India. Indian J Med Microbiol. 2010;28:257-261.
23. Walker AR. The Arthropods of Human and Domestic Animals. A Guide to Preliminary Identification. London: Chapman & Hall; 1994.
24. Spradbery J. A Manual for the Diagnosis of Screw-Worm Fly. Canberra: Department of Agriculture Fisheries and Forestry; 2002.
25. Francesconi F, Lupi O. Myiasis. Clin Microbiol Rev. 2012;25:79-105.
26. Tsuda S, Nagaji J, Kurose K, Miyasato M, Sasai Y, Yoneda Y. Furuncular cutaneous myiasis caused by Dermatobia hominis larvae following travel to Brazil. Int J Dermatol. 1996;35:121-123.
27. Yoshimoto CM, Goff ML. External ophthalmomyiasis, a disease established in Hawaii. Hawaii Med J. 1997;56:10-12.
28. Heyde RR, Seiff SR, Mucia J. Ophthalmomyiasis externa in California. West J Med. 1986;144:80-81.
29. Murya RP, Mishra D, Bhushan P, Singh VP, Singh MK. Orbital Myiasis: Due to Invasion of Larvae of Flesh Fly (Wohlfahrtia magnifica) in a Child; Rare Presentation. Case Rep Ophthalmol Med. 2012;2012:371498.