



# Malezya'nın Kuzeydoğusunda Üçüncü Basamak Bir Hastanede Mikotik Keratit

## Mycotic Keratitis in a Tertiary Hospital in Northeastern Malaysia

● Siva Chitamparam, ● Thiam-Hou Lim, ● Evelyn Tai, ● Mohtar Ibrahim

Sains Malezya Üniversitesi Sağlık Kampüsü Tıp Fakültesi, Göz Hastalıkları Anabilim Dalı, Kelantan, Malezya

### Öz

**Amaç:** Malezya'nın kuzeydoğu kesimindeki üçüncü basamak bir yönlendirme merkezinde kültür pozitif mikotik keratitin klinik profili, etiyojisi ve sonuçlarını belirlemek.

**Gereç ve Yöntem:** Ocak 2015 ile Aralık 2017 arasında 3 yıllık süre içinde Malezya'daki Sains Üniversitesi Hastanesi'nde kültür pozitif mikotik keratit tanısı alan tüm hastalar retrospektif olarak değerlendirildi.

**Bulgular:** Bu çalışmaya, mantar kültürünün pozitif olmasına dayanarak mikotik keratit tanısı konulan ve tedavi edilen 27 hastanın 27 gözü dahil edildi. En sık rastlanan predispozan faktör 22 hastada (%81,5) izlenen oküler travmaydı. On bir hastada (%40,7) santral ülser tutulumu nedeniyle görme keskinliği 6/60'tan düşüktü. Bunların yaklaşık yarısında (6 hasta) tedavi sonrası görmeye iyileşme sağlandı. *Fusarium* spp. en sık izole edilen mantardı (%37), bunu sporlu olmayan mantarlar ve *Curvularia* spp. izledi. Üç hastada (%7,4) kornea mikroporasyonları mevcuttu ve bunlar yapıştırma ve bandaj kontakt lens uygulamasından sonra iyileşti. Bir hastaya (%3,7) tektonik penetran keratoplasti, 1 hastaya (%3,7) eviserasyon yapıldı. Ölçülen son görme keskinliği kohortumuzun yaklaşık yarısında (14 hasta) 6/18 veya daha yüksekti ve yaklaşık hastaların %20'sinde (5 hasta) 3/60'tan daha düşüktü.

**Sonuç:** Mikotik keratit esas olarak erkeklerde ve oküler travmaya sekonder olarak ortaya çıkmıştır. En sık izole edilen organizma *Fusarium* spp. idi. Tedavi görmeyi düzeltebilmesine rağmen görme prognozu açısından temkinli olunmalıdır.

**Anahtar Kelimeler:** Keratit, mantar, *Fusarium*

### Abstract

**Objectives:** To identify the clinical profile, etiology, and outcome of culture-positive mycotic keratitis in a tertiary referral centre in the northeastern part of Malaysia.

**Materials and Methods:** A retrospective review of all patients with culture-positive mycotic keratitis in Hospital Universiti Sains Malaysia over a 3-year period, from January 2015 to December 2017.

**Results:** This study included 27 eyes of 27 patients treated for mycotic keratitis based on a positive fungal culture. The most common predisposing factor was ocular trauma, in 22 patients (81.5%). Eleven patients (40.7%) had a presenting visual acuity worse than 6/60, due to central ulcer involvement. Approximately half of these (6 patients) experienced visual improvement post-treatment. *Fusarium* spp. was the most common fungus isolated (37%), followed by non-sporulating fungi and *Curvularia* spp. Three patients (7.4%) had corneal microperforations, which healed after gluing and bandage contact lens application. One patient (3.7%) required tectonic penetrating keratoplasty and 1 patient (3.7%) underwent evisceration. The final visual acuity was 6/18 or better in approximately half (14 patients) of our cohort and worse than 3/60 in approximately 20% (5 patients).

**Conclusion:** Mycotic keratitis occurred mainly in males and secondary to ocular trauma. The most common organism isolated was *Fusarium* spp. Although treatment may improve vision, the visual outcome is guarded.

**Keywords:** Keratitis, fungi, *Fusarium*

**Yazışma Adresi/Address for Correspondence:** Evelyn Tai, Sains Malezya Üniversitesi Sağlık Kampüsü Tıp Fakültesi, Göz Hastalıkları Anabilim Dalı, Kelantan, Malezya  
E-posta: daileid@yahoo.com **ORCID-ID:** orcid.org/0000-0001-8055-5396

**Geliş Tarihi/Received:** 16.11.2019 **Kabul Tarihi/Accepted:** 04.06.2020

**Cite this article as:** Chitamparam S, Lim T-H, Tai E, Ibrahim M. Mycotic Keratitis in a Tertiary Hospital in Northeastern Malaysia. Turk J Ophthalmol 2020;50:332-338

## Giriş

Kornea, gözün şeffaf, koruyucu dış tabakasıdır ve ışık ışınlarının retinaya odaklanmasından sorumlu ana yapıdır. Mikrobiyal keratit, enfeksiyöz nedenlere bağlı gelişen kornea enflamasyonunu ifade eder. Mikrobiyal keratitin etken organizmaları bakteri, virüs ve mantarlardır. Mikotik keratit olarak da bilinen fungal keratit, körlüğün önde gelen nedenlerinden biridir ve tüm mikrobiyal keratitler arasında halen tedavisi en zorlu olanıdır.<sup>1,2</sup> Fungal keratit görülme sıklığı, muhtemelen tarım toplumlarındaki vejetatif travma ile yakın ilişki nedeniyle gelişmekte olan ülkelerde anlamlı derecede daha yüksektir.<sup>2,3</sup> Enfeksiyöz keratit hakkındaki yayınlar nadir değildir ancak, etken organizmalardaki varyasyonlar ve farklı çalışma popülasyonlarında antimikrobiyal duyarlılık, bireyselleştirilmiş risk faktörü analizinin yapılabilmesi ve tedavi sonuçlarının öngörülebilmesi için yerel verilere olan ihtiyacın altını çizmektedir.<sup>1</sup> Asya Kornea Derneği Enfeksiyöz Keratit Çalışmasına ["Asia Cornea Society Infectious Keratitis Study", (ACSIKS)], sekiz Asya ülkesi (Hindistan, Çin, Japonya, Güney Kore, Tayvan, Tayland, Filipinler ve Singapur) dahil edilmiş ve Asya ülkelerindeki enfeksiyöz keratitlerin risk faktörleri, mikrobiyolojisi ve sonuçları analiz edilmiştir. Ne yazık ki, Malezya ACSIKS'e dahil edilmemiştir. Bu nedenle çalışmamız, Malezya'nın kuzeydoğusunda üçüncü basamak bir yönlendirme merkezinde kültür pozitif mikotik keratitin klinik profili, etiyolojisi ve sonuçlarını belirlemeyi amaçlamıştır.

## Gereç ve Yöntem

Bu çalışmada, Ocak 2015 ile Aralık 2017 tarihleri arasındaki 36 aylık sürede Malezya'daki Sains Üniversitesi Hastanesi'nde kültür pozitif fungal keratiti tanısı ile izlenen tüm hastalar retrospektif olarak değerlendirildi. Çalışma tamamen anonim şekilde yürütüldüğü için Malezya Üniversitesi İnsan Araştırmaları Etik Kurulu'ndan muafiyet izni alındı. Çalışma boyunca Helsinki Bildirgesi'nin ilkelerine bağlı kalındı.

Tüm kültür pozitif fungal keratit hastaları Malezya Üniversitesi Göz Hastalıkları Anabilim Dalı'nın kornea ülserleri veri tabanı kullanılarak belirlendi. Bu veri tabanı hem oftalmoloji polikliniğinde görülen hastaları hem de yatan hastaları kapsamaktadır. Tüm hastalara biyomikroskopik muayene yapıldı ve lokal anestetik (%0,5 proparakain hidroklorür) damlatıldıktan sonra steril 21G iğne kullanılarak aseptik teknikte kornea kazıntıları elde edildi. Kanlı agar, çikolata agar, MacConkey agar ve Sabouraud dekstroza agar kültür plakları kullanıldı. Kültür plakları daha sonra inkübasyon için mikrobiyoloji laboratuvarımıza gönderildi. Her hastanın tedavi rejimi, ülserin klinik özellikleri ve progresyonuna göre her hasta için ayrı ayrı belirlendi.

Hastane tıbbi kayıtlarından elde edilen veriler demografik özellikler, klinik komorbiditeler, predispozan faktörler, ülserin konumu, başvuruda ve son ölçülen görme keskinliği, kültürle elde edilen organizma ve tedaviden oluşmaktaydı. İlk muayenede; son ölçülen görme keskinliği, kırılma kusuru varsa mercek düzeltilmesi ile 6 metreye yerleştirilen Snellen eşeli ile

ölçüldü. İlk konsültasyonda ölçülen görme keskinliği başvuru görme keskinliği olarak tanımlanırken, son görme keskinliği ülser iyileştikten en az 6 ay sonra ölçülen görme keskinliği olarak tanımlandı. Verileri eksik olan hastalar çalışmaya dahil edilmedi.

## Bulgular

Bu dönemde toplam 136 hastaya enfektif keratit tanısı konulmuştu. Bunlardan 27 hastanın 27 gözüne fungal kültürün pozitif olmasına dayanarak fungal keratit tanısı konuldu. Hastaların medyan yaşları 54 (aralık: 21-77) yılı. Hastaların yaklaşık %80'i erkekti. Fungal keratit için en sık predispozan faktör travmaydı (%81,5). Diğer demografik özellikler Tablo 1'de gösterilmiştir.

Tablo 2'de kohortumuzun başvuruda ölçülen görme keskinliği değerleri verilmiştir. On hastada (%37,0) görme keskinliği 6/18 ve üzerindeki iken, 11 hastada (%40,7) 6/60'tan daha düşüktü. İkinci gruptaki tüm hastalarda merkezi yerleşimli ülserler vardı (Tablo 3). Bu hastaların 6'sında (%54,5) tedavi sonrası görmede iyileşmesi sağlandı; son ölçülen görme keskinliği 1 hastada (%16,7) 6/18'den yüksek ve 5 hastada (%45,5) 6/18 ile 6/60 arasında idi.

*Fusarium* en sık izole edilen cinsti (n=10, %37), bunu sporlu olmayan mantarlar (n=5, %18,5) ve *Curvularia* (n=5, %18,5) izledi. Kohortumuzun çoğu Tablo 4'te gösterildiği gibi ikili topikal antifungal ilaçlar (topikal amfoterisin B ve topikal flukonazol) ile tedavi edilmişti. Tedavi seçimi klinik görünüm ve progresyonun yanı sıra tedaviye yanıtı dayanıyordu. Hastaların yaklaşık %20'si sadece antibiyotik ve antiviral tedavi ile iyileşti; ilk klinik görünüm mantar enfeksiyonunu düşündürmüyorsa antifungal tedavi başlanmadı. Bu hastalarda, ülserlerin periferik olduğunu ve buna bağlı olarak ilk muayenede görmenin iyi olduğu fark edildi. İlk kornea kazıntı örneğinde *Staphylococcus aureus* üreyen bir hastada eviserasyon gerekti; eviserasyon dokusunun kültürü daha sonra *Candida* spp. olarak sonuçlandı.

**Tablo 1. Çalışma örnekleminin demografik özellikleri**

Değişkenler	n (%)
<b>Cinsiyet</b>	
Erkek	22 (%81,5)
Kadın	5 (%18,5)
<b>Etkilenen göz</b>	
Sağ	10 (%37)
Sol	17(%63)
<b>Komorbiditeler</b>	
Hipertansiyon	8 (%29,6)
Sigara kullanımı	8 (%29,6)
Diyabet	6 (%22,2)
<b>Predispozan faktörler</b>	
Travma	22 (%81,5)
Oküler yüzey bozukluğu	3 (%11,1)
Kontak lens kullanımı	2 (%7,4)
<b>Meslek</b>	
Çiftçi	18 (%66,7)
İşsiz	6 (%22,2)
Ofis (diğerleri)	3 (%11,1)

**Tablo 2. Çalışmaya dahil edilen hastaların başvuruda ölçülen ve nihai görme keskinliği değerleri**

GK aralığı	Başvuru GK, n=27 (%)	Nihai GK, n=27 (%)
6/6-6/18	10 (37,0)	14 (51,9)
6/18-6/60'tan kötü	6 (22,2)	8 (29,6)
6/60-3/60'tan kötü	0 (0)	0 (0)
3/60-1/60 veya PS'den kötü	2 (7,4)	2 (7,4)
1/60 veya PS-IA'dan kötü	9 (33,3)	1 (3,7)
IAY	0	2 (7,4)

GK: Görme keskinliği, PS: Parmak sayma, IA: Işık algısı, IAY: Işık algısı yok

**Tablo 3. Ülser yerleşimine göre başvuru ve nihai görme keskinliği**

GK aralığı	Başvuru GK			Nihai GK		
	Merkez, n=12 (%)	Parasantral, n=10 (%)	Periferik, n=5 (%)	Merkez, n=12 (%)	Parasantral, n=10 (%)	Periferik, n=5 (%)
6/6 - 6/18	0 (0)	5 (50)	5 (100)	2 (16,7)	7 (70)	5 (100)
6/18-6/60'tan kötü	1 (8,3)	5 (50)	0 (0)	5 (41,7)	3 (30)	0 (0)
6/60-3/60'tan kötü	0 (0)	0 (0)	0 (0)	0 (0)	0 (0)	0 (0)
3/60-1/60 veya PS'den kötü	2 (16,7)	0 (0)	0 (0)	2 (16,7)	0 (0)	0 (0)
1/60 veya PS-IA'dan kötü	9 (75,0)	0 (0)	0 (0)	1 (8,3)	0 (0)	0 (0)
IAY	0 (0)	0 (0)	0 (0)	2 (16,7)	0 (0)	0 (0)

GK: Görme keskinliği, PS: Parmak sayma, IA: Işık algısı, IAY: Işık algısı yok

**Tablo 4. Organizma, tedavi şekli ve sekeller**

Değişkenler	N=27 (%)
<b>Kültüre edilen organizma</b>	
<i>Fusarium</i> spp.	10 (%37,0)
<i>Curvularia</i> spp.	5 (%18,5)
Sporlanmayan mantarlar	5 (%18,5)
<i>Candida</i> spp.	3 (%11,1)
<i>Aspergillus</i> spp.	3 (%11,1)
<i>Phoma</i> spp.	1 (%3,7)
<b>Tedavi şekli</b>	
Antibiyotik/antiviral tedavi	5 (%18,5)
Topikal antifungal ile monoterapi	5 (%18,5)
İkili topikal antifungal	5 (%18,5)
Kombine topikal ve oral antifungaller	7 (%25,9)
Topikal, oral ve intrastromal antifungal	5 (%18,5)
<b>Sekeller</b>	
Skar	22 (%81,5)
Perforasyon	5 (%18,5)
Bandaj kontakt lens	3 (%11,1)
Tektonik penetran keratoplasti	1 (%3,7)
Eviserasyon	1 (%3,7)

Perforasyonlu 5 olgunun 3'ünde *Fusarium* spp. ve 2'sinde *Candida* etkendi. Ancak, her iki *Candida* olgusunda da sonuçta ışık algısı yitirildi ve eviserasyon yapılan hasta *S. aureus* ile eş zamanlı enfeksiyonu olan hastaydı.

Taburculuk sonrası tedaviye uyumun şüpheli olması gibi net olmayan faktörlerin tedaviyi etkilediğine inandığımız için tedavi süresi analiz edilmedi. Ancak hastaların çoğunda (n=16, %59,3)

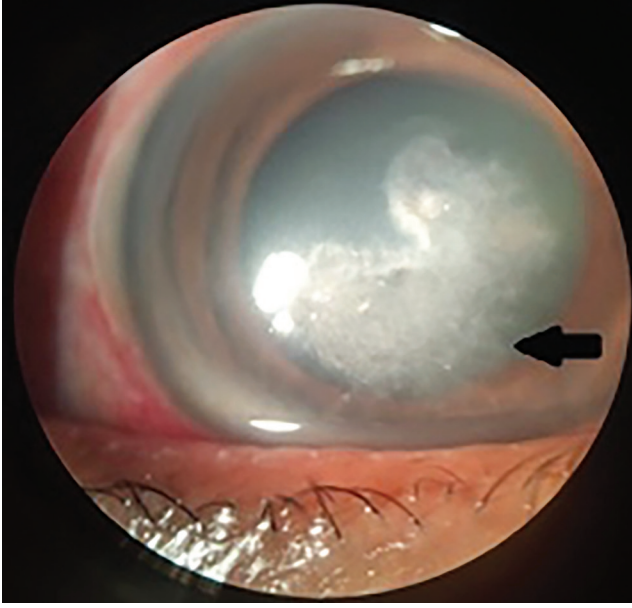
ilk tedavi için uzun süre yatması (14 günden fazla) gerektiği gözlemlendi (minimum 3 gün, maksimum 44 gün, medyan 15 gün).

## Tartışma

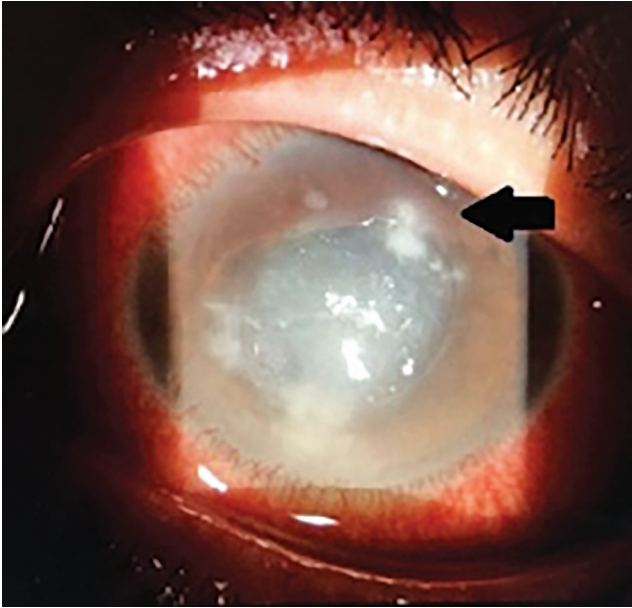
Fungal keratit, gelişmekte olan ülkelerdeki oftalmologlar için zorlayıcı olan küresel bir halk sağlığı sorunudur.<sup>1,2</sup> Tropikal ülkelerde enfeksiyöz, keratitlerin %67'sinden sorumlu olabilir ve özellikle bu ülkeler için bir yük teşkil edebilmektedir.<sup>3</sup> Başarılı tedavinin önündeki engeller arasında tanının gecikmesi, iyileşme süresinin uzun olması, kornea perforasyonu riskinin fazla olması ve genel olarak ulaşılan görme sonuçlarının iyi olmaması yer alır.<sup>2,3</sup> Olgu serimiz ile Malezya'nın kuzeydoğusundaki üçüncü basamak bir yönlendirme merkezinde mikotik keratitin klinik profilini ve etiyolojisini değerlendirdik. Ayrıca bu kohortta mikotik keratitin tedavi yaklaşımları, sekelleri ve görme sonuçlarını inceledik.

Kohortumuzda ortalama yaş 54 yıl idi. Bu gelişmiş ülkelerde bildirilen yaş dağılımı ile benzerlik göstermektedir.<sup>3,4</sup> Bununla birlikte, gelişmekte olan ülkelerde olasılıkla mesleki faktörler nedeniyle, onlu yaşlardakiler ve genç yetişkinlerin daha büyük risk altında olduğu görünmektedir.<sup>5</sup> Literatür ile uyumlu olarak erkeklerde baskın olarak ortaya çıkmaktadır.<sup>6,7</sup> Hastalarımızın çoğu çiftçiydi. Çiftçi, işçi veya işsiz olmanın fungal keratit riskinde artış ile ilişkili olduğu gösterilmiştir.<sup>5</sup> Bu bulgular, kırsal alanlardaki hastaların neden kentsel alanlara göre daha yüksek fungal keratit riski altında olduğunu da açıklayabilir.<sup>5</sup>

Çalışmamız, mikotik keratit için en sık karşılaşılan predispozan faktörün travma olduğunu göstermiştir. Bağışıklık sisteminin baskılanmış olması ve özellikle vejetatif kaynaklı travma fungal keratit ile ilişkili olarak bildirilen en yaygın faktörlerdir.<sup>5,8,9</sup> Bizim serimizde olduğu gibi risk faktörlerinin varlığı fungal keratitte sık görülmektedir.<sup>7</sup> Diabetes mellitusun sadece bir risk faktörü olmadığı, aynı zamanda fungal keratitin şiddetini de etkilediği gösterilmiştir.<sup>10</sup> Tüysü infiltrat (Şekil 1), uydu lezyonlar (Şekil 2), endotelial plak ve halka infiltratlar gibi fungal ülserlerin tipik klinik belirtileri ilk evrelerde tüm



Şekil 1. Tüysü kenarları olan tipik bir fungal infiltrasyonu gösteren ön segment fotoğrafı (ok)



Şekil 2. Uydu lezyonlarını gösteren ön segment fotoğrafı (ok)

olgularda mevcut değildir. Travma sonrası mikotik keratitin başlama zamanını etkileyen faktörler arasında organizmanın tipi, epitel defektinin boyutu ve konakçı bağışıklık sistemi bulunur.<sup>7</sup> Dalmon ve ark.<sup>11</sup> olguların sadece %66'sında kornea uzmanlarının bakteriyel ve fungal etiyojijiy gözle muayenede doğru ayırt edebildiklerini bildirmişlerdir. Bu nedenle, risk faktörleri varsa, fungal keratitin zamanında tedavisi için klinik olarak akılda bulundurulması çok önemlidir.

Fungal keratitin etiyojijisi coğrafi varyasyonlar göstermektedir. En sık izole edilen organizma *Fusarium* spp. idi. Bunu *Curvularia* spp. ve sporlanmayan mantarlar (miselya sterilia) izledi. Dünya çapında fungal keratite en sık neden olan iki mantarın *Aspergillus* spp. ve *Fusarium* spp. olduğu görülmektedir.<sup>1,8,12,13,14,15</sup> Avustralya ve Amerika Birleşik Devletleri'nde ise *Curvularia* spp. kültüre edilmiştir.<sup>15,16</sup>

Şiddetli fungal keratitli hastalarımızın bazılarında intrastromal amfoterisin B enjekte edildi. Hu ve ark.<sup>17</sup> intrastromal ve intrakameral amfoterisin B kombinasyonunun refrakter fungal keratit için güvenli ve etkili olduğunu gözlemlemiştir. Ancak, randomize kontrollü bir çalışmada fungal keratitte intrakameral amfoterisin B'nin topikal tedaviye göre daha etkili olmadığı bildirilmiştir.<sup>18</sup> Fungal keratit tedavilerinin değerlendirildiği Cochrane derlemesinde vorikonazol, itrakonazol ve natamisin dahil olmak üzere çeşitli tedaviler ele alınmış ve natamisin fungal ülserlerinin tedavisinde vorikonazolden daha etkili olduğu sonucuna varmıştır.<sup>19</sup> Ne yazık ki, natamisin Malezya'da mevcut değildir ve vorikonazol oldukça pahalıdır. Hastalarımızın çoğunun kombine topikal amfoterisin B ve topikal flukonazol kullanmasının ve ciddi olgularda oral flukonazol eklenmesinin nedeni budur. Kortikosteroidlerin konak direncini düşürerek fungal replikasyonu artırdığını düşündüğümüz için fungal keratit tedavisinde kortikosteroid kullanılmamıştır.<sup>10</sup> Bu, fungal klirens süresinin uzamasına neden olmakta ve klinik yanıtı geciktirmektedir.<sup>17</sup>

Kohortumuzun yaklaşık %60'ının (27 kişiden 16'sı) iyileştiğini ve hastalarımızın üçte birinin 6/12 veya daha iyi görme keskinliğine ulaştığını gözlemledik. Başvuru görme keskinliği daha iyi olan hastalar, literatürle uyumlu şekilde daha iyi nihai görme keskinliğine sahipti.<sup>8</sup> Prajna ve ark.<sup>20</sup> infiltrat boyutunun büyük olması ve hipopiyonun eşlik ettiği ciddi fungal ülserler ile yüksek kornea perforasyonu riski arasında anlamlı ilişkili olduğunu bildirmiştir. Görme keskinliği, epitel defekt boyutu, ilk yapılan kültürün pozitif olması, organizmanın tipi ve semptomların süresi gibi diğer faktörler kornea perforasyonunun güçlü belirteçleri değildirler.<sup>20</sup> Kornea perforasyonuna sekonder olarak eviserasyon yapılması gereken bir hastamızda, hastalığının progresyonu ilk etapta fungal keratit tanısının konmamış olmasına bağlanabilir çünkü ilk yapılan kültürde *S. aureus* üremiş ancak eviserasyon örneğinde ise *Candida* üremiştir. Bu nedenle, pozitif bir kültüre ve antibiyogram sonucuna göre duyarlı bir antibiyotik tedavisine başlanmasına rağmen tedavi yanıtı zayıf olma durumunda farklı mikroorganizmalar ile karışık enfeksiyon olabileceği hatırlanmalıdır.

**Tablo 5. Yayımlanmış çalışmalarda mikotik keratit klinik profilleri, etiyojileri ve sonuçlarının karşılaştırılması**

	Mevcut çalışma	Khor ve ark. <sup>1</sup>	Ong ve ark. <sup>3</sup>	İselin ve ark. <sup>4</sup>
Ülke	Malezya	Hindistan, Çin, Singapur, Filipinler, Japonya, Tayland, Güney Kore, Tayvan	İngiltere	İsviçre
Yıl	2019	2018	2016	2017
Mikotik keratit örneklem büyüklüğü	27	2166	112	17
Ortalama yaş (yıl)	50,5	MD	MD	52
Medyan yaş (yıl)	54	MD	47,2	MD
Ana risk faktörü, n (%)	Travma, 22/27 (%81,5)	MD	Kontakt lens kullanımı, 64/112 (%57,1)	Kontakt lens kullanımı, 11/17 (%65)
En sık kültüre edilen organizma	<i>Fusarium</i> spp. (%37,0) <i>Curvularia</i> spp. (%18,5) Sporlanmayan mantarlar (%18,5)	<i>Fusarium</i> spp. (%23,9) <i>Aspergillus flavus</i> (%10,9) Sporulasyon yapmayan küf mantarları (%8,8)	<i>Fusarium</i> spp. (%41,8) <i>Candida</i> spp. (%40,0) <i>Aspergillus</i> spp. (%11,4)	<i>Fusarium</i> spp. (%23,5) <i>Candida albicans</i> (%23,5) <i>Fusarium oxysporum</i> (%11,8)
Başvuru görme keskinliği	- 6/18 ve daha iyi: 10/27 (%37,0) - 6/18 ile 6/60 arasında: 6/27 (%22,2) - 6/60'tan daha kötü: 11/27 (%40,7)	MD	- 6/12 ve daha iyi: 18/111 (%16,2) - 6/18 ile 6/60 arasında: 39/111 (%35,1) - 6/60'tan daha kötü: 54/111 (%48,7)	MD
Nihai görme keskinliği	- 6/18 ve daha iyi: 14/27 (%51,9) - 6/18 ile 6/60 arasında: 8/27 (%29,6) - 6/60'tan daha kötü: 5/27 (%18,5)	MD	- 6/12 ve daha iyi: 59/106 (%55,7) - 6/18 ile 6/60 arasında: 26/106 (%24,5) - 6/60'tan daha kötü: 21/106 (%19,8)	MD
En yaygın antifungal tedavi	Topikal amfo Topikal fluko Oral fluko	MD	Topikal natamisin Topikal amfo Topikal vorico Oral vor	Topikal natamisin Oral vor
Perforasyon/kornea grefti gerekenlerin %'si	1/27 (%3,7)	MD	34/112 (%30,4)	4/17 (%24)

amfo: Amfoterisin B, fluko: Flukonazol, vor: Vorikonazol, MD: Mevcut değil

Chitamparam ve ark. Kuzeydoğu Malezya'da Mikotik Keratit

	<b>Kibret ve Bitew<sup>5</sup></b>	<b>Zbiba ve ark.<sup>8</sup></b>	<b>Farrell ve ark.<sup>14</sup></b>	<b>Thew ve Todd<sup>15</sup></b>	<b>Ho ve ark.<sup>16</sup></b>
	Etiyopya	Tunus	İrlanda	Avustralya	Güneydoğu ABD
	2016	2016	2017	2008	2016
	69	30	42	16	63
	MD	48,9	47,4	40	56,1
	MD	MD	MD	MD	MD
	Travma, 54/69 (%78,3)	Travma, 13/30 (%43,3)	Önceden mevcut olan oküler yüzey hastalığı, 18/42 (%42,9)	Travma, 7/16 (%43,8)	Kontakt lens kullanımı, 15/63 (%24) Geçirilmiş PK, 15/63 (%24)
	<i>Fusarium</i> spp. (%27,6) <i>Aspergillus</i> spp. (%25) <i>Candida albicans</i> (%15,8)	<i>Fusarium</i> spp. (%50,0) <i>Aspergillus</i> spp. (% 33,3) <i>Candida</i> spp. (% 11,1)	<i>Aspergillus</i> spp. (%38,1) <i>Candida</i> spp. (%31,0) <i>Fusarium</i> spp. (%21,4)	<i>Fusarium</i> spp. (%50) <i>Aspergillus</i> spp. (%12,5) <i>Curvularia</i> spp. (%12,5) <i>Lasiodiplodia</i> <i>Theobromae</i> (%12,5)	<i>Curvularia</i> spp. (%16) <i>Fusarium</i> spp. (%14) <i>Aspergillus</i> spp. (% 14)
	MD	6/60'tan daha kötü: 24/30 (%80,0)	MD	- 6/12 ve daha iyi: 6/16 (%37,5) - 6/18 ile 6/60 arasında: 5/16 (%31,3) - 6/60'tan daha kötü: 5/16 (%31,3)	MD
	MD	6/60'tan daha kötü: 16/30 (% 53,3)	MD	- 6/12 ve daha iyi: 10/16 (%62,5) - 6/18 ile 6/60 arasında: 3/16 (%18,8) - 6/60'tan daha kötü: 3/16 (%18,8)	MD
	MD	Topikal amfo Oral vor	Topikal amfo Topikal vor Oral vor	Topikal natamisin	MD
	MD	1/30 (%3,3)	11/42 (%26,2)	2/16 (%12,5)	23/63 (%37)

Çalışmamız tropikal bir merkezde kültür pozitif mikotik keratitin klinik profili, etiyojisi ve sonuçları hakkında kapsamlı bir genel bakış sunmaktadır. Çalışmamızın yayınlanmış diğer çalışmalara göre güçlü yönleri (Tablo 5) görme keskinliğinin ölçülmesi ve ülser lokasyonu ile nihai görme keskinliği arasındaki ilişkinin değerlendirilmesidir. Ayrıca, hastalarımızın %20'sinde olduğu gibi, küçük periferik ülselerin antifungal tedavi olmadan iyileşebileceği gösterilmiştir. Küçük fungal keratitin spontan iyileşmesi, topikal florokinolonların kullanımı ile fungal büyümenin inhibisyonuna ve konak immün yanıtına bağlanmıştır.<sup>21</sup>

#### Çalışmanın Kısıtlılıkları

Çalışmamızın kısıtlı olduğu bazı yönler mevcuttur. İlk olarak, örnekleme mantar kültürü pozitif olan hastalar ile sınırlı olduğundan, sonuçlarımız *in vivo* korneal konfokal mikroskop gibi diğer yöntemlerle tanımlanan fungal keratit için geçerli olmayabilir. İkincisi, retrospektif bir çalışma olması nedeniyle, mikotik keratit için standartlaştırılmış bir tedavi protokolü uygulanmamıştır; bu nedenle, farklı tedavi yaklaşımlarının karşılaştırmalı etkinliği hakkında herhangi bir çıkarımda bulunulamadı. Gelecekte yapılacak araştırmalar, mikotik keratitin optimal tedavisini belirlemek için prospektif, çok merkezli çalışmaları içermelidir.

#### Sonuç

Kohortumuzda mikotik keratite en sık neden olan organizma *Fusarium* idi. Oküler travma ana predispozan faktördü. Periferik ülseler antifungal tedavi olmadan iyileşebilirken, merkezi ülseler daha kötü görme prognozuna sahipti. Hastalara başlanan başlıca tedavi ikili topikal antifungal ajanlardı. Nihai görme, genel olarak tedaviden sonra iyileşme gösterdi. Mikotik keratit tanısının atlanması görmede ciddi kayba yol açabileceğinden, tedaviye yanıtın sınırlı olması durumlarında fungal veya birden fazla etkenin söz konusu olduğu enfeksiyondan şüphelenilmesi önemlidir.

#### Etik

**Etik Kurul Onayı:** Malezya Üniversitesi İnsan Araştırmaları Etik Kurulu'ndan onam alındı.

**Hasta Onayı:** Retrospektif.

**Hakem Değerlendirmesi:** Editörler kurulu dışında olan kişiler tarafından değerlendirilmiştir.

#### Yazarlık Katkıları

Cerrahi ve Medikal Uygulama: M.I., Konsept: S.C., E.T., Dizayn: S.C., E.T., Veri Toplama veya İşleme: S.C., Analiz veya Yorumlama: T.H.L., E.T., Literatür Arama: S.C., E.T.L.M., Yazan: S.C., T.H.L., E.T.

**Çıkar Çatışması:** Yazarlar tarafından çıkar çatışması bildirilmemiştir.

**Finansal Destek:** Yazarlar tarafından finansal destek almadıkları bildirilmiştir.

#### Kaynaklar

1. Khor WB, Prajna VN, Garg P, Mehta JS, Xie L, Liu Z, Padilla MDB, Joo CK, Inoue Y, Goseyarakwong P, Hu FR, Nishida K, Kinoshita S, Puangricharern

- V, Tan AL, Beuerman R, Young A, Sharma N, Haaland B, Mah FS, Tu EY, Stapleton FJ, Abbott RL, Tiang-Hwee Tan D, ACSIKS Group. The Asia Cornea Society Infectious Keratitis Study: A Prospective Multicenter Study of Infectious Keratitis in Asia. *Am J Ophthalmol.* 2018;195:161-170.
2. Acharya Y, Acharya B, Karki P. Fungal keratitis: study of increasing trend and common determinants. *Nepal J Epidemiol.* 2017;7:685-693.
3. Ong HS, Fung SSM, Macleod D, Dart JKG, Tuft SJ, Burton MJ. Altered patterns of fungal keratitis at a London ophthalmic referral hospital: an eight-year retrospective observational study. *Am J Ophthalmol.* 2016;168:227-236.
4. Iselin KC, Baenninger PB, Schmittinger-Zirm A, Thiel MA, Kaufmann C. Fungal Keratitis: A Six-Year Review at a Tertiary Referral Centre. *Klin Monbl Augenheilkd.* 2017;234:419-425.
5. Kibret T, Bitew A. Fungal keratitis in patients with corneal ulcer attending Minilik II Memorial Hospital, Addis Ababa, Ethiopia. *BMC Ophthalmol.* 2016;16:148.
6. Ghosh AK, Gupta A, Rudramurthy SM, Paul S, Hallur VK, Chakrabarti A. Fungal keratitis in North India: spectrum of agents, risk factors and treatment. *Mycopathologia.* 2016;181(11-12):843-850.
7. Punia RS, Kundu R, Chander J, Arya SK, Handa U, Mohan H. Spectrum of fungal keratitis: clinicopathologic study of 44 cases. *Int J Ophthalmol.* 2014;7:114-117.
8. Zbiba W, Baba A, Bouayed E, Abdesslem N, Daldoul A. A 5-year retrospective review of fungal keratitis in the region of Cap Bon. *J Fr Ophtalmol.* 2016;39:843-848.
9. Hoarau G, Albrieux M, Martin-Phipps T, Zitte-Zehler K, Borry L, Peytral J, Garcia-Hermoso D, Picot S. Fungal keratitis: A 5-year monocentric retrospective study on Reunion Island. *J Fr Ophtalmol.* 2018;41:321-325.
10. Dan J, Zhou Q, Zhai H, Cheng J, Wan L, Ge C, Xie L. Clinical analysis of fungal keratitis in patients with and without diabetes. *PLoS One.* 2018;13:e0196741.
11. Dalmon C, Porco TC, Lietman TM, Prajna NV, Prajna L, Das MR, Kumar JA, Mascarenhas J, Margolis TP, Whitcher JP, Jeng BH, Keenan JD, Chan MF, McLeod SD, Acharya NR. The clinical differentiation of bacterial and fungal keratitis: a photographic survey. *Invest Ophthalmol Vis Sci.* 2012;53:1787-1791.
12. Thomas PA. Current perspectives on ophthalmic mycoses. *Clin Microbiol Rev.* 2003;16:730-797.
13. Garg P, Gopinathan U, Choudhary K, Rao GN. Keratomycosis: clinical and microbiologic experience with dematiaceous fungi. *Ophthalmology.* 2000;107:574-580.
14. Farrell S, McElnea E, Moran S, Knowles S, Murphy CC. Fungal keratitis in the Republic of Ireland. *Eye (Lond).* 2017;31:1427-1434.
15. Thew MR, Todd B. Fungal keratitis in far north Queensland, Australia. *Clin Exp Ophthalmol.* 2008;36:721-724.
16. Ho JW, Fernandez MM, Rebong RA, Carlson AN, Kim T, Afshari NA. Microbiological profiles of fungal keratitis: a 10-year study at a tertiary referral center. *J Ophthalmic Inflamm Infect.* 2016;6:5.
17. Hu J, Zhang J, Li Y, Han X, Zheng W, Yang J, Xu G. A combination of intrastromal and intracameral injections of amphotericin B in the treatment of severe fungal keratitis. *J Ophthalmol.* 2016;2016:3436415.
18. Sharma N, Sankaran P, Agarwal T, Arora T, Chawla B, Titiyal JS, Tandon R, Satapathy G, Vajpayee RB. Evaluation of intracameral amphotericin B in the management of fungal keratitis: randomized controlled trial. *Ocul Immunol Inflamm.* 2016;24:493-497.
19. FlorCruz NV, Evans JR. Medical interventions for fungal keratitis. *Cochrane Database Syst Rev.* 2015:CD004241.
20. Prajna NV, Krishnan T, Rajaraman R, Patel S, Shah R, Srinivasan M, Das M, Ray KJ, Oldenburg CE, McLeod SD, Zegans ME, Acharya NR, Lietman TM, Rose-Nussbaumer J, Mycotic Ulcer Treatment Trial Group. Predictors of corneal perforation or need for therapeutic keratoplasty in severe fungal keratitis: a secondary analysis of the mycotic ulcer treatment trial II. *JAMA Ophthalmol.* 2017;135:987-991.
21. Khor WB, Aung T, Saw SM, Wong TY, Tambyah PA, Tan AL, Beuerman R, Lim L, Chan WK, Heng WJ, Lim J, Loh RSK, Lee SB, Tan DTH. An outbreak of *Fusarium* keratitis associated with contact lens wear in Singapore. *JAMA.* 2006;295:2867-2873.