DOI: 10.4274/tjo.galenos.2019.60308
Turk J Ophthalmol 2020;50:169-182

Derleme / Review

Behçet Üveiti: Tanı ve Tedavide Güncel Yaklaşım

Behçet's Uveitis: Current Diagnostic and Therapeutic Approach

Pınar Çakar Özdal
Sağlık Bilimleri Üniversitesi, Ulucanlar Göz Eğitim ve Araştırma Hastanesi, Göz Hastalıkları Kliniği, Ankara, Türkiye

Öz

Behçet hastalığı tekrarlayan enflamasyonla karakterize multisistemik bir hastalıktır. Etiyopatogenezi tam olarak aydınlatılamamışsa da, hem doğumsal, hem de edinsel immün sistem, genetik yatkınlık ve çevresel faktörlerin rol oynadığı düşünülmektedir. Üçüncü ve dördüncü dekatdaki erkeklerde daha sık görülür ve daha ağır seyreder. Hastalığın seyrinde en sık tutulan organ gözdür. Göz tutulumu (Behçet üveiti) bilateral, tekrarlayan non-granülomatöz panüveit ve tıkayıcı retinal vaskülitle karakterizedir. Arka segmentin tekrarlayan atakları kalıcı retinal hasar ve makülar skar, maküla atrofisi ve optik atrofi gibi komplikasyonlara yol açarak kalıcı görme kaybına neden olabilir. Erken ve agresif immünmodülatör tedavi ve gerektiğinde biyolojik ajanların kullanılması tekrarlayan atakların önlenmesi ve görme prognozunun iyileştirilmesinde en önemli faktörlerdir.
Anahtar Kelimeler: Behçet üveit, görüntüleme, tedavi, biyolojikler, prognoz

Abstract

Behçet's disease is a chronic, multisystem inflammatory disorder characterized by relapsing inflammation. Although its etiopathogenesis has not yet been clarified, both the adaptive and innate immune systems, genetic predisposition, and environmental factors have all been implicated. It is more frequent and more severe in males in the third and fourth decades of life. The eye is the most frequently involved organ in the course of the disease. Ocular involvement (Behçet's uveitis) is characterized by bilateral recurrent non-granulomatous panuveitis and occlusive retinal vasculitis. Recurrent inflammatory episodes in the posterior segment may lead to permanent vision loss due to irreversible retinal damage and complications such as macular scarring, macular atrophy, and optic atrophy. Early and aggressive immunomodulatory treatment and the use of biologic agents when needed are crucial for preventing recurrences and improving visual prognosis.
Keywords: Behçet's uveitis, imaging, treatment, biologics, prognosis

Giriş

İlk olarak 1937 yılında Türk dermatoloji profesörü Hulusi Behçet tarafından tanımlanan Behçet hastalığı (BH), etiyolojisi tam olarak bilinmeyen, çeşitli organ ve dokuları tutan, enflamatuvar ataklarla karakterize, kronik, multisistemik bir vaskülittir.[1,2] Deri, göz, gastrointestinal sistem ve santral sinir sistemi tutulan organ, doku ve sistemler arasında yer almaktadır. Göz tutulumu en sık görülen vital organ tutulumu olup, tanı ve tedavideki birçok gelişmeye rağmen körlükle sonuçlanabilen kötü bir prognoza sahiptir.

Epidemiyoloji ve Demografik Özellikler

Hastalık Akdeniz bölgesi, Uzak ve Ortadoğu ülkelerinde daha sık görülmektedir. Bu coğrafi bölge 30º ve 45º kuzey enlemleri arasına denk gelmektedir. Doğu ile batıyı birleştiren eski ticari "İpek Yolu" ve en yüksek HLA-B51 antijeni dağılımı da bu bölgede yer almaktadır.[3,4] Dünya genelinde hastalığın en

Yazışma Adresi/Address for Correspondence: Pınar Çakar Özdal, Sağlık Bilimleri Üniversitesi, Ulucanlar Göz Eğitim ve Araştırma Hastanesi, Göz Hastalıkları Kliniği, Ankara, Türkiye Tel.: +03123126261 E-posta: pinarozdal@hotmail.com **ORCID-ID:** orcid.org/0000-0002-5714-7172
Geliş Tarihi/Received: 19.08.2019 **Kabul Tarihi/Accepted:** 17.12.2019

Cite this article as: Çakar Özdal P. Behçet Üveiti: Tanı ve Tedavide Güncel Yaklaşım. Turk J Ophthalmol. 2020;50:169-182

©Telif Hakkı 2020 Türk Oftalmoloji Derneği
Türk Oftalmoloji Dergisi, Galenos Yayınevi tarafından basılmıştır.

çok görüldüğü ülke Türkiye'dir.[4] Bildirilmiş en yüksek prevalans İstanbul'a aittir ve 420/100.000 kişi şeklindedir.[5] Avrupa ve Amerika Birleşik Devletleri'nde çok daha az görülmektedir.[4,6] Kuzey Avrupa'ya göre daha sık görüldüğü Avrupa'nın Akdeniz kıyılarında bile Türkiye'ye göre çok daha nadirdir ve 2,4-7,5/100.000 oranında bildirilmiştir.[6]

BH çoğunlukla 25-35 yaş arasındaki genç popülasyonu etkiler.[1,4,7] Çocukluk çağında görülme sıklığı coğrafi farklılıklar göstermekle birlikte %4-26 arasında değişmektedir.[8] İlk bulgular çocukluk çağında gelişebilse de BH tanısının 16 yaşından önce konulması nadirdir.[1,7] Çocuklarda BH'ye bağlı üveit gelişmesi de genellikle geç çocukluk döneminde olmaktadır.[4,7] Aynı şekilde, yaş ilerledikçe hem BH, hem de hastalığa bağlı oküler tutulum gelişme sıklığı azalmaktadır.[4] İleri yaş grubunda hastalık aktivitesinde de azalma gözlenmektedir.[9] Ülkemizdeki üveit epidemiyolojisi ile ilgili gerçekleştirilen çok merkezli ulusal veri tabanı çalışmasında Behçet üveiti (BÜ) %24,9 ile non-enfeksiyöz üveitlerin en önemli nedenidir. Çocukluk çağı üveitlerinin %9,3, ileri yaşta (>60 yaş) gelişen üveitlerin ise %9,7'sinden sorumlu bulunmuştur.[10] Kendi serimizde bu oranlar çocukluk çağı için %16,5 iken, ileri yaşta üveit tanısı alan hastalar arasında BH gözlenmemiştir.[11,12]

BH erkeklerde daha fazla görülmektedir ancak erkek/kadın oranı bölgesel farklılıklar göstermektedir. Batı Avrupa'dan yapılan yayınlarda bu oran oldukça düşük, hatta kadınlarda daha fazla olarak bildirilirken, ülkemizden yapılan yayınlarda erkeklerde en az iki kat daha fazladır.[4,11,13,14] Erkeklerde panüveit görülme sıklığı, dolayısıyla kötü görme prognozu da daha sıktır.[1,4,14]

Etiyopatogenez

Hastalık daha iyi tanınmasına ve altında yatan nedenlere yönelik çok fazla çalışma da yapılmasına rağmen etiyopatogenezi ile ilgili bilinmezlik devam etmektedir. Hem doğumsal hem de edinsel immün sistemlerin bozukluğu sorumlu tutulmaktadır. İmmünogenetik olarak yatkınlığı olan kişilerde çevresel faktörlerin tetikleyici rol oynayarak artmış ve bozuk bir immün yanıta yol açtığı, bunun da sistemik vaskülit gelişimi ile sonuçlandığı düşünülmektedir.[15,16] En iyi bilinen genetik ilişki HLA-B51 birlikteliğidir.[17,18] Gül ve ark.[19] HLA-B51 pozitif hastalarda göz tutulumunun daha fazla olduğunu, ancak tutulumun ciddiyeti ile bir ilişkisi olmadığını bildirmişlerdir. Japonya'da BÜ olan hastalarda HLA-A*2601'in belirgin şekilde daha fazla olduğu, özellikle de HLA*B5101 olmayan hastalarda daha sık görüldüğü, dolayısıyla HLA-A*2601'in Japonlarda BÜ açısından diğer bir genetik risk faktörü olduğu bildirilmiştir.[20] Hastalığın gelişiminden sorumlu tutulan diğer nedenler arasında anormal hücresel yanıtlar, T-hücre aracılı immün yanıtlar, bakteriyel antijenlere karşı anormal yanıt, Th 1 sitokin yapımında artma, kompleman sisteminde bozukluk, endotelyal hücre yüzey moleküllerinin upregülasyonu, hemodinami ve koagülasyon faktörlerinin bozukluğu bulunmaktadır.[21] Çevresel faktörler de önemli rol oynamaktadır. Almanya'da yaşayan Türklerde hastalığın daha az görülmesi bunun önemli bir kanıtıdır.[22] Son yıllarda Japonya'da hastalığın hem görülme sıklığı azalmış, hem de daha hafif bir tutulum göstermeye başlamıştır. Genetik olarak homojen ve az göç alan bir ülkedeki bu değişim yine çevresel faktörlerin etkisini düşündürmektedir. Japon toplumundaki bu değişimin en önemli nedenleri BH ile arasında negatif bir ilişkinin gösterildiği atopik/allerjik hastalıklardaki artış ve enfeksiyöz hastalıklardaki azalmadır. Özellikle ağız hijyenindeki düzelme en önemli faktördür.[23] Ülkemizde, ankilozan spondilit veya enflamatuvar barsak hastalığı ile kıyaslandığında BH'nin daha düşük sosyoekonomik ve eğitim düzeyi olan bireylerde görülmesi ve işsizlik oranının da daha fazla olması çevresel faktörlerin önemini bir kez daha desteklemektedir.[24]

Behçet Hastalığında Sistemik Tutulum ve Tanı

Altta yatan patoloji tüm organ ve sistemlerdeki her boy arter ve veni tutabilen tıkayıcı, nekrotizan bir vaskülittir. Onun için de hastalık, tutulan organ ve sistemlerin tekrarlayan enflamatuvar atakları ile karakterizedir.[25] En erken ve en bilinen bulgusu tekrarlayan oral aftlardır. Keskin sınırlı, ağrılı, iz bırakmadan iyileşen lezyonlardır. Buna karşılık genital ülserler skar bırakarak iyileşirler. Eritema nodozum, papülopüstüler lezyonlar, akneiform lezyonlar ve deride travmaya karşı artmış aşırı duyarlılık reaksiyonu (paterji) en sık görülen deri lezyonlarıdır. Bilinen diğer tutulumları yüzeyel tromboflebit, derin ven trombozu, artrit, epididimit, gastrointestinal ve santral sinir sistemi tutulumudur.[1,4,21]

Hastalığın tanısı çeşitli klinik bulguların bir araya getirilmesiyle konmaktadır, özgün bir tanısal testi yoktur. Paterji testinin pozitif olması veya HLA-B51 pozitifliği tek başına tanısal bulgular değildir. Önerilen çeşitli tanı kriterleri mevcuttur.[1] Bunlardan Uluslararası BH Çalışma Grubu kriterlerine göre 1 yılda en az 3 kez tekrarlayan oral aft hastalığın tanısı için olmazsa olmaz bir bulgudur. Buna ek olarak en az iki bulgu daha gerekmektedir: Tekrarlayan genital ülserler, deri lezyonları, üveit veya pozitif paterji.[26] Göz, en sık tutulan organdır ve çalışmanın hangi klinikten yapıldığına bağlı olarak bu oran %90'lara varmaktadır.[27] Genellikle hastalığın başlangıcından sonraki 2-4 yıl içerisinde tutulsa da %20 kadar olguda ilk bulgu göz tutulumu olabilir.[9,19] Hastayı hekime getiren, dolayısıyla BH tanısı almasını sağlayan da çoğunlukla göz tutulumu olmaktadır. Onun için, BH'na ait göz tutulumunun iyi bilinmesi tanısal bir değer taşımaktadır.

Behçet Hastalığına Bağlı Göz Tutulumu

Göz tutulumu bilateral, tekrarlayan, non-granülomatöz panüveit ve retinal vaskülitle karakterizedir. İzole ön üveit ve tek taraflı tutulum nadirdir.[13] Arka segment tutulumu olguların %50-93'ünde bildirilmiştir. Tekrarlayan arka üveit atakları ciddi retinal hasar ve kalıcı görme kaybıyla sonuçlanabilir.[1,13,14,28] Dolayısıyla arka segment tutulumunun tanınması aynı zamanda prognostik bir değere de sahiptir.

BÜ ataklar ve remisyonlarla karakterizedir. Ataklar ani ve oldukça gürültülü iken, gerileme döneminin spontan ve yavaş bir şekilde olması BÜ lehine önemli bir bulgudur.

Tek başına ön üveit görülme sıklığı yaklaşık %10'dur. Endotelyal tozlanma olarak adlandırılan toz keratik presipitatların eşlik ettiği ön kamara reaksiyonu gözlenir.

Şiddetli ön kamara reaksiyonu, hatta hipopiyona rağmen göz sakin ve beyaz görünebildiği gibi, konjonktival hiperemi ve siliyer enjeksiyonun eşlik ettiği bir ön segment tutulumu da görülebilir. Hipopiyon %5-30 arasında bildirilmiştir. Ancak hipopiyonun kendiliğinden gerileyebilme özelliği nedeniyle belki de bu oran bildirildiğinden daha yüksek olabilir. Ön kamara reaksiyonu tipik olarak fibrinöz eksudasyonun eşlik etmediği, enflamatuvar hücrelerin serbestçe hareket edebildiği niteliktedir. Onun için de BÜ'de gelişen hipopiyon yerçekimi etkisiyle kolayca yer değiştirir. Hipopiyonun varlığı eşlik eden ağır bir arka segment tutulumunun da habercisidir. Bu özellikler BÜ'ne bağlı hipopiyonu, fibrinöz reaksiyonun olduğu, yapışkan ve sadece ön segment tutan ankilozan spondilit hipopiyonundan ayırt etmekte çok önemlidir (Resim 1).[1,13,21]

Diffüz vitrit ± vitreus bulanıklığı, retinal vaskülit, majör veya periferik retinal venlerin, nadiren de arteriollerin oklüzyonu, yüzeyel/derin retinal enfiltratlar, optik disk enflamasyonu ve kistoid makülar ödem (KMÖ) en önemli arka segment bulgularıdır.[14,21] Diffüz vitrit arka segment tutulumunun değişmez bir bulgusudur. Vitreus bulanıklığı (haze) aktif enflamasyonun bir belirtisidir, atak başlangıcında en fazla olup giderek azalma gösterir. Bazen vitreus bulanıklığı arka segmentin görülmesini engelleyecek kadar yoğundur (Resim 2). Vitreus enflamasyonu gerilerken retina alt periferinde inci kolye gibi dizilim gösteren enflamatuvar presipitatlar (vitreus incileri) gelişir (Resim 3).[1,13,21] Bu bulgu patognomonik olup hastanın yaklaşık 1 hafta önce atak geçirdiği ve atağın gerilemekte olduğunun bir göstergesidir Pars planitteki kartopu opasitelerden farklı olarak bunlar daha küçük, düzenli dizilim gösteren, daha çok alt temporal retinada lokalize, kendiliğinden ve iz bırakmadan gerileme özelliğindedir.[1]

Retinal vaskülit hastalığın karakteristik bir bulgusudur. Sıklıkla diffüz ama segmenter de olabilen, perivenöz beyaz kılıflanma ile karakterizedir.[13,29] Venler (periflebit), arterlerden (periarteriolit) daha fazla tutulum gösterir. Periarteriolit tek başına görülmez, periflebit de eşlik eder. Kapillarit de sık bir bulgudur ve diffüz kapiller sızıntıya yol açarak en iyi floresein anjiyografi (FA) ile görülür. BÜ'ye bağlı periflebitin karakteristik özelliği tıkayıcı, sızdıran tarzda ve rekürren olmasıdır. Her lokalizasyondaki ve her boydaki damar tutulabilir. Tıkayıcı vaskülite bağlı olarak retinal hemoraji ve eksudasyonlar gelişebilir, hatta retinal ven dal tıkanıklığı ve daha nadir olarak santral retinal ven tıkanıklığı bile gelişebilir (Resim 4, Resim 5). Aktif enflamasyon geçtikten sonra damar cidarını zırh gibi saran gliotik kılıflanma, hayalet damarlar (Resim 6) ve FA ile gösterilen retinal iskemi bulguları gözlenebilir.[1] Retinal iskeminin komplikasyonu olarak da retinal neovaskülarizasyonlar (NVE) ve daha az sıklıkla da disk neovaskülarizasyonu (NVD) gelişebilir (Resim 7, Resim 8).[1] NVD gelişiminin altında yatan neden iskemiden çok kontrolsüz enflamasyondur ve tedavisi de buna yönelik olmalıdır. Tutkun ve ark.[30] BÜ'ye bağlı NVD gelişen olguların yalnızca %13'ünde iskemi olduğunu bildirmişlerdir. Bazen retinal vaskülit klinik olarak gözlenmeyip FA ile gösterilen subklinik kronik bir vaskülit şeklindedir. Ataklar arasında, klinik olarak sakin seyreden bir dönemde FA'da optik diskte boyanma ve retinal kapiller sızıntı görülmesi subklinik dirençli bir enflamasyonun en önemli bulgularıdır (Resim 9).[28,31]

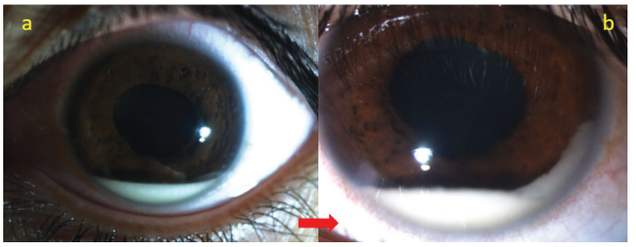

Resim 1. Behçet üveiti hastasında yumuşak hipopiyonun (a) baş hareketi sonrası (b) serbestçe hareket ettiği izlenmektedir (kırmızı ok). Hipopiyona rağmen gözün beyaz olduğu dikkat çekmektedir

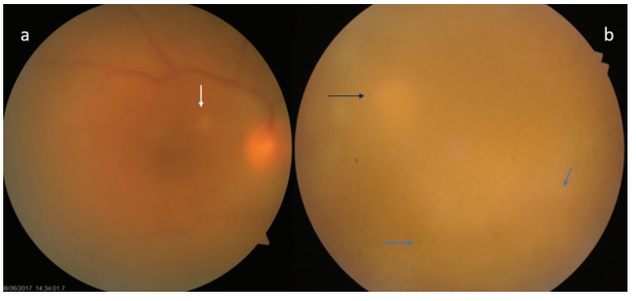

Resim 2. İki farklı Behçet üveiti olgusunda diffüz vitrit ve vitreus bulanıklığı izlenmektedir. İlk olguda (a) optik diskin hiperemik olduğu ve arka kutupta küçük retinit odağı olduğu (beyaz ok) görülmektedir. Diğer olguda (b) vitreus bulanıklığının çok yoğun olduğu, optik diskin (siyah ok) ve altta hayalet damarların (mavi oklar) belli belirsiz olarak izlendiği görülmektedir

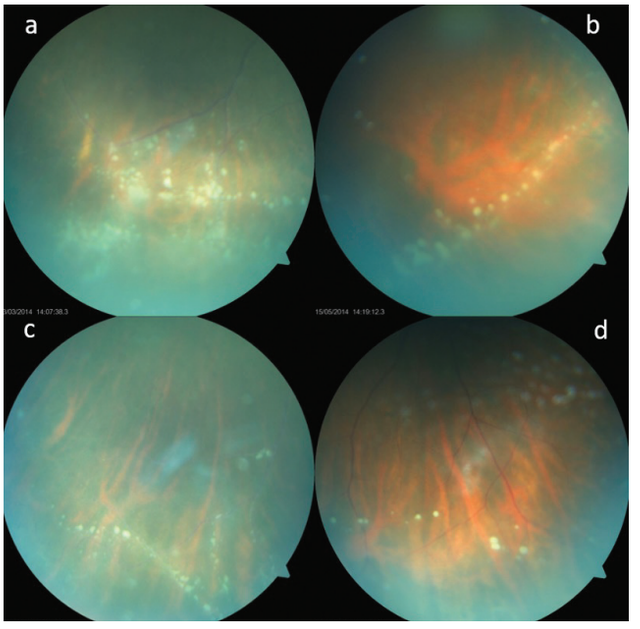

Resim 3. Farklı olgularda retina alt periferinde görülen ve gerilemekte olan akut enflamatuvar bir atağın göstergesi olan presipitatlar (vitreus incileri) görülmektedir

Yüzeyel ve derin retinal enfiltratlar BÜ'ne bağlı arka segment tutulumunun en sık karşılaştığımız bulgularındandır. Yüzeyel enfiltratlar birkaç gün içerisinde iz bırakmadan iyileşirler. Retinal vaskülit eşlik etmese bile, bu enfiltratlardan bir tane bile görülmesi arka segment tutulumu olarak değerlendirilir (Resim 10). Derin retinal enfiltratlar daha uzun sürede iyileşir ve iz bırakabilirler. Arka kutuptaki retinal infiltratların gerilemesi sırasında retina sinir lifi tabakasında (RNFL) meydana gelen kama şeklindeki defekt, bu defekte uyan bölgede optik koherens tomografi (OKT) ile gösterilen incelme ve görme alanında kayıp BÜ hastaları için karakteristik bir bulgu olarak tanımlanmıştır (Resim 11).[32]

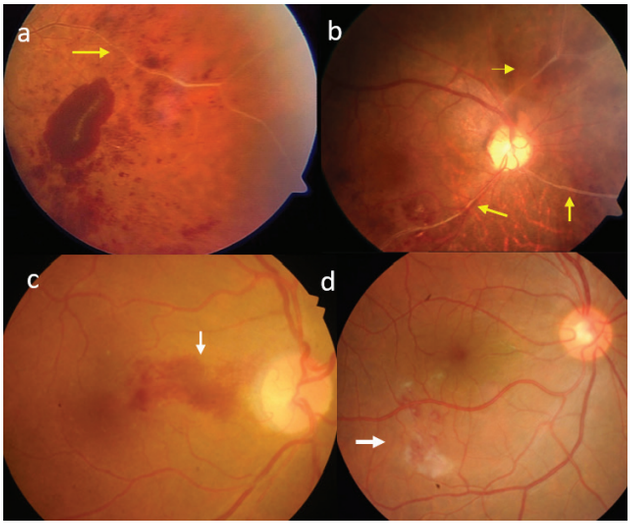

Resim 4. Farklı olgularda (a, b) perivenöz beyaz kılıflanmalar (sarı oklar), arka kutupta hemorajik tıkayıcı vaskülit ve buna bağlı papillomakülar demette hemoraji (c, beyaz ok), maküla alt bölgesinde hemoraji ve eksuda görülmektedir (d, beyaz ok)

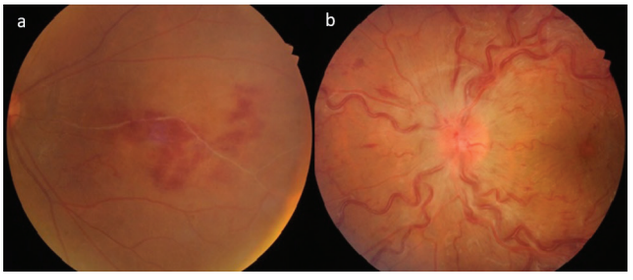

Resim 5. İki farklı Behçet olgusunda tıkayıcı retinal vaskülit sonucu retinal ven dal tıkanıklığı (a) ve santral retinal ven tıkanıklığı (b) geliştiği görülmektedir

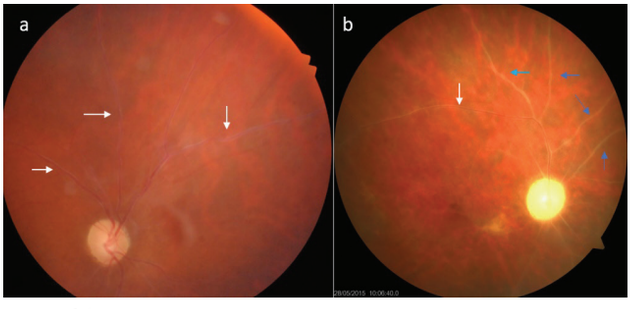

Resim 6. İki farklı Behçet hastasında (a, b) retinal damarlarda gliotik kılıflanmalar (beyaz oklar) ve hayalet damarlar (mavi oklar) izlenmektedir

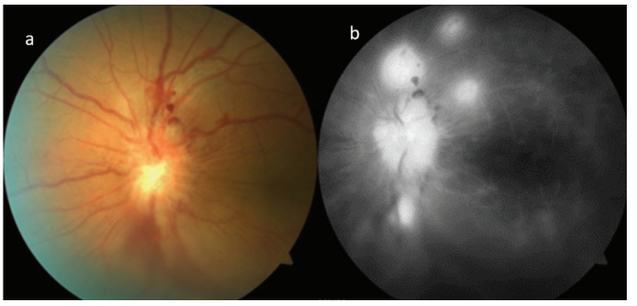

Resim 7. Optik disk neovaskülarizasyonu gelişen bir Behçet olgusunun renkli fundus (a) ve floresein anjiyografi fotoğrafı (b) izlenmektedir. Yoğun vasküler ve kapiller kaçak mevcuttur

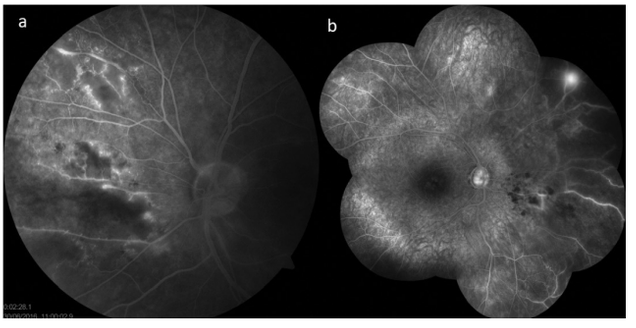

Resim 8. Tıkayıcı retinal vasküliti olan 2 ayrı Behçet üveiti olgusuna ait floresein anjiyografi fotoğrafı görülmektedir. İlkinde optik disk nazalinde iskemi ve bazı alanlarda kollateral oluşumu (a), diğer olgunun birleştirilmiş fotoğrafında nazal periferde yaygın iskemi ve retinal neovaskülarizasyon izlenmektedir

Resim 9. Renkli fundus fotoğrafında klinik olarak belirgin retinal vaskülit izlenmeyen Behçet hastasının floresein anjiyografisinde optik diskte boyanma, maküla ödemi, yaygın kapiller ve vasküler kaçak izlenmektedir

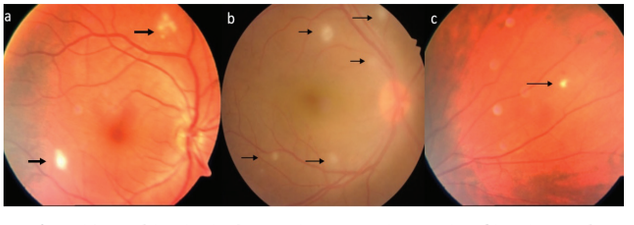

Resim 10. Farklı olgularda görülen yüzeyel retinal infiltratlar (a, b, c) izlenmektedir. Tek bir tane bile olsa (c) arka segment tutulumu olarak kabul edilir

BÜ'nün en önemli ön segment komplikasyonları katarakt, arka sineşiler ve glokomdur. Arka segment komplikasyonları ise oldukça fazla ve birçoğu kalıcı görme kaybına neden olabilecek niteliktedir. Makülar ödem, optik atrofi, retinal atrofi, makülar skar, epiretinal membran, retina dekolmanı, retina yırtığı, NVE, NVD, makülar delik ve hatta fitizis bulbi bunlar arasındadır. Maküla komplikasyonları ve optik atrofi en önemli kalıcı görme kaybı sebepleridir.[1,10,11] Hastalığın son evresindeki klinik tablo (end-stage, terminal hastalık); optik atrofi, hayalet damarlar, değişen derecelerde pigmentasyon, diffüz retinal atrofi, gliozis, makülar skar ve saydam vitreusla karakterizedir (Resim 12).[1] Bu klinik tablo bazen retinitis pigmentosa ile karışabilmektedir. End stage hastalık gelişmiş hastalarda bile bazen yeni aktivasyonlar gelişebilmektedir (Resim 13).

Behçet Üveitinde Görüntüleme

Renkli fundus fotoğrafı, BÜ'ye ait lezyonların görüntülenmesi ve izleminde sıkça kullandığımız bir yöntemdir. Özellikle vitreus bulanıklığı, retinal enfiltratlar ve inferior periferik retinada gözlenen vitreus presipitatlarının kendiliğinden gerileme özelliğini görüntülemek, olası diğer nedenlerden ayırt etmekte bize yardımcı olur.[31] Görüntüleme yöntemlerindeki tüm gelişmelere rağmen, BÜ'nin tıkayıcı ve sızdıran karakterdeki vaskülitinin saptanması ve izleminde FA halen altın standarttır.[31,33] Aktif BÜ'nün en önemli FA bulguları retinal venlerde genişleme ve kıvrım artışı, damarlardan sızıntı, optik disk, makülar ve retinal kapillerlerden sızıntıdır. Eğrelti otu görünümündeki kapiller sızıntı BÜ'nin en karakteristik FA bulgusudur ve önemli bir aktivite belirtisidir (Resim 14). Bu bulgu, üveit klinik olarak sakin görünse bile enflamasyonun aktif olduğunu ve mevcut tedavinin yetmediğini gösterir. Retinal vasküler tutulumun yaygınlığı, tıkayıcı özelliği, kapiller non-perfüzyon alanları, kollateral damar oluşumları ve NVE en iyi FA ile görüntülenirler.[31,33] Lazer fotokoagülasyon (LFK) gereksinimi de yine FA bulgularına göre belirlenir. Daha önce de belirtildiği gibi, disk NVE çoğunda iskemi değil, dirençli bir

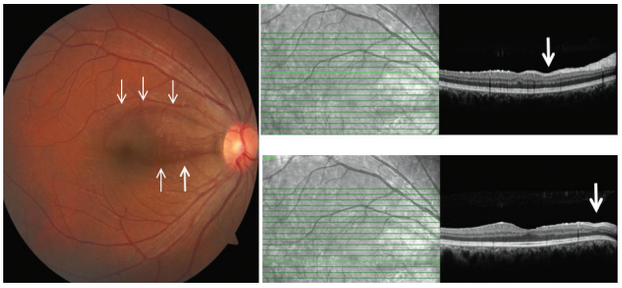

Resim 11. Behçet üveitli hastanın renkli fundus fotoğrafında maküla üstünde ve papillomakular demette kama şeklinde izlenen retina sinir lifi tabakasının lokalize kaybı (oklar) ve kayıp alanına uyan spektral domain-optik koherens tomografi kesitlerindeki incelme (ok) izlenmektedir

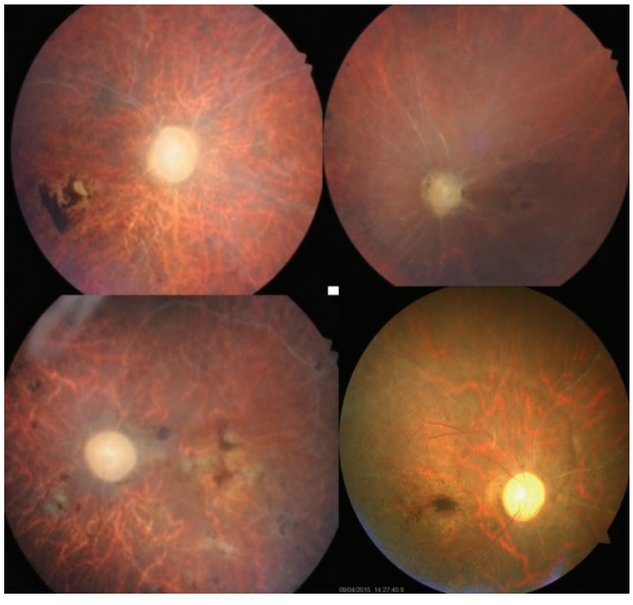

Resim 12. Farklı olgularda, ileri evre (end-stage) hastalığa ait fundus görünümü izlenmektedir. Optik atrofi, makülar skar, retinal atrofi, hayalet damarlar, retinal pigmentasyon alanları görülmektedir

Resim 13. Retinal, makülar atrofi, gliotik kılıflanmalar, pigmentasyonlar ve optik atrofi gelişmiş terminal evre bir gözde papillomakular demette gelişen aktif vaskülit (sarı oklar) izlenmektedir

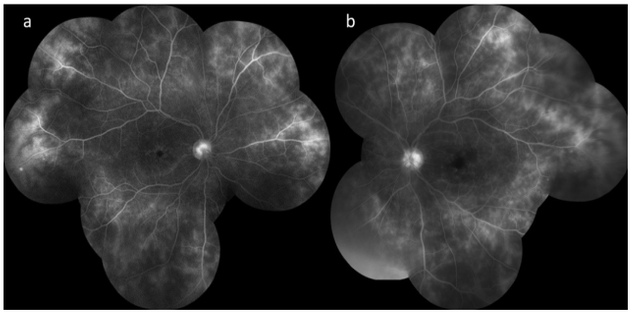

Resim 14. Behçet hastasına ait floresein anjiyografide, bilateral (a, b) optik diskte boyanma, kistoid maküla ödemi, vasküler kaçak ve eğrelti otu şeklindeki kapiller sızıntı dikkat çekmektedir

enflamasyonun göstergesi olarak diffüz kapiller sızıntı mevcuttur. Dolayısıyla tedavisi de LFK değil, anti-enflamatuvar tedavinin güçlendirilmesidir.[30] FA bulguları prognostik öneme de sahiptir. Farklı çalışmalarda NVD, makülar pencere defekti, makülar iskemi, makular sızıntı, posterior ve diffüz retinal vaskülit, retinal vasküler sızıntının fazlalığı, optik disk hiperfloresansı, periferik kapiller non-perfüzyon, KMÖ ve arteryel daralma gibi FA bulguları kötü görme prognozu ile ilişkili bulunmuştur.[34,35,36,37] Onun için de, Behçet retinal vaskülitinin anjiyografik olarak sınıflandırılması, evrelendirilmesi ve aktivitenin buna göre izlenmesi gündeme gelmiştir.[35,38,39] Keino ve ark.[40,41] bir yıllık infliksimab tedavisi sonrası hem oküler enflamatuvar atakların, hem de retinal vasküler sızıntı ve disk sızıntısının azaldığını bildirmişlerdir. Aynı yazarlar infliksimabın 4 yıllık süredeki etkisini değerlendirdiklerinde ortalama retinal vasküler ve disk sızıntı skorlarının her 1 yıllık tedavi süreci sonunda daha da azaldığını göstermişlerdir.[41]

Konvansiyonel fundus kameralar ile 30°-60° ile sınırlı görüntü alınabilmekte ve tüm retinanın eş zamanlı olarak görüntülenebilmesi mümkün olmamaktadır. Ultra geniş açı görüntüleme sistemi (OptosPLC, İskoçya, Birleşik Krallık) ise 200°'lik bir alanda fundus fotoğrafı, otofloresans ve anjiyografi görüntüsü elde edilmesini sağlamaktadır.[31] Klinik muayene, konvansiyonel ve ultra geniş açı görüntülemeyi kıyaslayan çalışmalar hem hastalık aktivitesinin saptanması, hem de uygulanacak tedavinin belirlenmesinde geniş açı görüntülemenin önemli bir katkı sağladığını göstermişlerdir.[42,43,44] Jones ve ark.[43] ait yeni bir çalışmada 106 olguluk retinal vaskülit serisinde standart 7 bölge FA ile ultra geniş açı görüntüleme sistemi karşılaştırılmıştır. Geniş açı ile saptanan lezyonların %43,4'ünün standart FA ile görüntülenemediği, tedavi değişimlerinin büyük bir kısmının ise geniş açı görüntülemede saptanan bu lezyonlar nedeniyle yapıldığı bildirilmiştir.[43] Behçet retinal vaskülitine bağlı periferik retinal damar tutulumu ve buna bağlı sızıntı, iskemi ve NVE standart FA ile gösterilmesi oldukça zordur. Dolayısıyla ultra geniş açı görüntüleme ile periferik retinanın görüntülenmesi Behçet vaskülitinin tanısı, izlemi ve tedavisinde belirgin katkı sağlar (Resim 15).[31] Nitekim, aktif retinal vaskülitli 20 Behçet hastasında geniş açı görüntüleme kullanılması ile olguların %80'inde tedavi değişimi gerektiren ek bulgu gözlenmiştir. Gözlerin %66,7'sinde periferik retinal non-perfüzyon gözlenmesi oldukça dikkat çekicidir. Geniş açı görüntüleme bulguları nedeniyle olguların %65'inde immünmodülatör tedavide değişiklik yapılmış, gözlerin %10,5'ine ise LFK uygulanmıştır.[44]

BH sistemik bir vaskülit olduğu için koroidal vasküler yapının da etkilenmesi beklenir. Koroidal vasküler yapıyı en iyi görüntüleyen yöntem ise indosiyanin yeşili anjiyografidir (İSYA). BÜ'de İSYA bulguları çeşitli çalışmalarla gösterilmiştir.[45,46,47] Bu bulgular BÜ'ye özgü olmayıp, koriyokapillariste dolum gecikmesi/defekti, stromal damarların hiperfloresansı, koroidal vasküler duvarların boyanması, hiperfloresan spotlar, hipofloresan plaklar, İSYA'nın orta veya geç fazında optik diskte ve diffüz olarak koroidde hiperfloresanstır.[45,46,47] Bu bulguların BH'nin sistemik bulgularıyla belirgin bir ilişkisi olmadığı gösterilmiştir. Aynı şekilde, FA ve İSYA bulguları arasında dikkat çeken bir ilişki olmadığı, hastalık aktivitesi ve tedavi izleminde İSYA'nin ek bir bilgi sağlamadığı, dolayısıyla BÜ izleminde rutin olarak yapılmasına gerek olmadığı düşünülmektedir. Tanıdan çok ayırıcı yararlanılan bir yöntemdir.[31]

BÜ'nde fundus otofloresans (FOF) görüntüleme ile ilgili çok çalışma yoktur. Ultra geniş açılı-FOF ile yapılan bir çalışmada aktif retinal vaskülitin retina periferinde retina pigment epiteli (RPE) değişikliklerine yol açabileceği bildirilmiş ve olguların %82,3'ünde bu tür değişiklikler gösterilmiştir.[44] Kendi görüşümüz, FOF'nin BÜ izleminde ek bir katkı sağlamadığı yönündedir.[31]

OKT arka kutup lezyonlarını ve makülar komplikasyonları non-invaziv olarak gösteren bir yöntem olarak BÜ'nün izleminde sıkça kullanılmaktadır. FA üveitin genel aktivitesini değerlendirmede en üstün yöntem olsa da maküla ödeminin gösterilmesi ve paterninin belirlenmesinde OKT daha üstündür. Sıvının diffüz, kistoid ya da subretinal yerleşimli olduğu ancak OKT ile görülebilir.[48] OKT'nin hayatımıza girmesiyle BÜ'nün sadece KMÖ değil, seröz maküla dekolmanına da yol açabildiği gösterilmiştir.[49] Vitreoretinal ara yüzey bozukluklarını da bize yine en iyi OKT gösterir. Ara yüzey bozukluklarının gelişme sıklığı üveitin süresi ile ilişkili bulunmuştur.[50] Epiretinal membran, vitreomakülar adezyon, vitreomakülar traksiyon, makülar lameller veya tam kat delik, makülar atrofi, makülar skar gibi komplikasyonlar en iyi OKT ile görünür. Spektral domain (SD) OKT dış retinal tabakaları değerlendirme olanağı da tanır (Resim 16). Elipsoid zon (iç segment/dış segment bandı) ve interdijitasyon zonun bütünlüğü üveitik maküla ödemi olan gözlerde görsel fonksiyon ve prognozla yakından ilişkilidir. OKT ile gösterilen foveal kalınlık azalması ve elipsoid zonda bozulma BÜ'nün makülada yaptığı geri dönüşsüz bir hasar olup kötü görme prognozunun göstergesidir.[31] Yeni bir çalışmada Kang ve ark.[51] makülar ödemi olmayan BÜ hastalarında SD-OKT

Resim 15. Ultra geniş açı görüntüleme ile çekilen florosein anjiyografide optik disk ve maküladaki sızıntı dışında üst ve temporal periferde vasküler kaçak olduğu izlenmektedir. Alt ve nazalde kirpiklere ait gölgelenme mevcuttur

ile ölçülen santral makülar kalınlık (SMK) ve makülar volüm değerlerinin üveitin ciddiyeti ile ilişkisi olup olmadığına bakmışlardır. Ortalama SMK ve makülar volüm arka tutulumlu hastalarda belirgin olarak daha kalın olarak saptanmış ve tedavi ile azalmıştır. OKT'nin BÜ izleminde, özellikle de arka segment tutulumunu belirlemede yararlı bir yardımcı yöntem olduğu, gereksiz FA uygulamasını azaltacağı ve tedavi izleminde de yararlı olduğunu bildirmişlerdir. Ancak yazarlar da kabul etmişlerdir ki; OKT bize mevcut retinal vasküler durumu göstermediği için BÜ izleminde FA'nın yerine geçemez. Ayrıca, kalıcı vasküler hasarı olan gözlerde hastalık aktivitesinden bağımsız olarak makülar kalınlaşma olabildiği için kronik olgularda tek başına OKT ile hastalık izlemi yanıltıcıdır.[51] OKT'nin kullanımıyla BÜ lezyonlarının yapısı ve yaptığı hasar da daha iyi anlaşılmıştır. Geçici yüzeyel beyaz infiltratlar BÜ alevlenmelerinde en sık görülen lezyonlardır. Bu retinal enfiltratlar üzerinden yapılan SD-OKT kesitleri fokal retinal kalınlaşma, özellikle iç retinal tabakalarda bulanıklık ile birlikte artmış hiperreflektivite ve optik gölgelenme gösterir (Resim 17). Retinokoroiditten farklı olarak retinal enfiltrat altında koroidal kalınlaşma yoktur ve RPE kontürü bozulmamıştır. Bu enfiltratlar klinik olarak görünür iz bırakmadan hızla kaybolurlar. Oysa ki SD-OKT kesitleri bize bu bölgede iç retinal atrofi geliştiğini, arka kutuptaki yüzeyel retinal enfiltratların RNFL lokalize non-glokomatöz defektler bıraktıklarını göstermişlerdir (Resim 11).[31,32,33,52] SD-OKT ile çok iyi gösterilebilen papillomakülar veya arkuat RNFL defektleri lokalize görme alanı defektine de yol açmaktadır.[32,52] Bu lokalize RNFL defektleri erken BÜ olgularında arka kutup tutulumunu gösteren tanısal bir bulgudur, ancak yaygın retinal ve optik atrofi nedeniyle ileri evre hastalıkta gözlenemez.[31] Behçet nöroretinitinde optik disk infiltrasyonu üzerinde şapka şeklinde gözlenen lokalize vitreus enflamasyonu ve bunun gerilemesi, yine SD-OKT ile non-invaziv bir şekilde izlenebilir (Resim 18).[31]

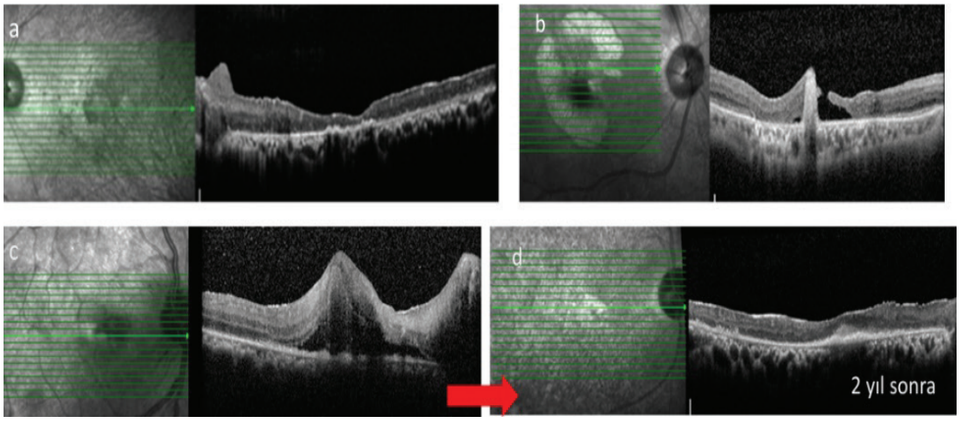

Resim 16. İleri evre bir Behçet üveiti olgusunda makular atrofi geliştiği (a), bir diğer olguda makülar atrofi ve delik olduğu (b), makülayı tutan aktif retinit ve buna bağlı makula ödemi (c) ile başvuran bir hastada 2 yıl sonra retina katlarında organizasyon bozukluğu ve atrofi, subfoveal fibrozis geliştiği (d) izlenmektedir

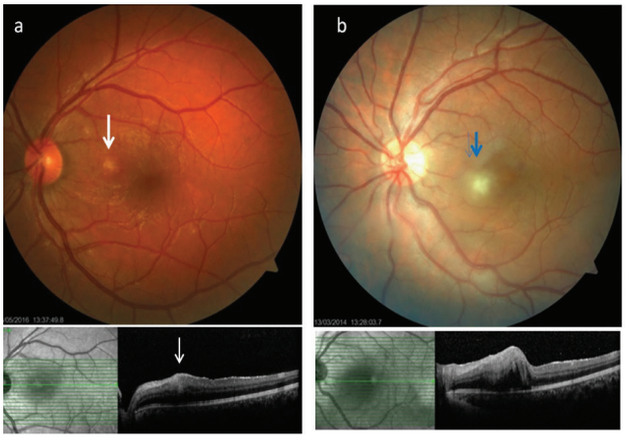

Resim 17. Behçet üveitine bağlı yüzeyel retinal infiltratın (a-beyaz ok; b-mavi ok) fokal retinal kalınlaşmaya, özellikle retina iç tabakalarında bulanıklık ve artmış hiperreflektiviteye yol açtığı, retina pigment epiteli konturunun ise bozulmadığı dikkat çekmektedir

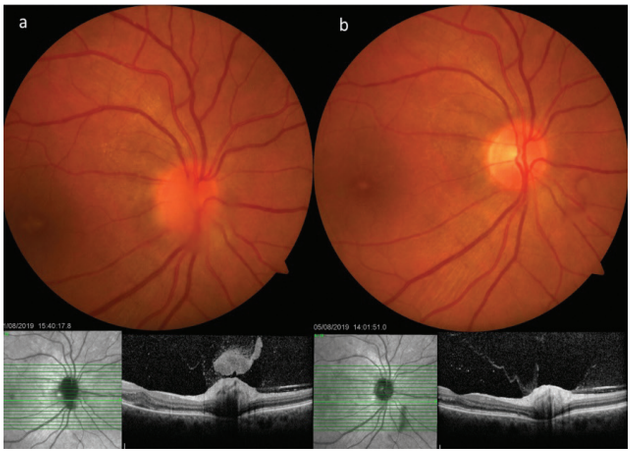

Resim 18. Behçet nöroretinitli bir olguda optik disk infiltrasyonuna eşlik eden ve spektral domain-optik koherens tomografi kesitinde disk üzerinde şapka şeklinde gözlenen vitreus enflamasyonu, subfoveal sıvı ve kistik ödem görülmektedir (a). İntravenöz metilprednizolon tedavisinden 4 gün sonra optik disk enfiltrasyonu, üzerindeki vitreus enflamasyonu ve maküla ödeminin belirgin şekilde gerilediği izlenmektedir (b)

BÜ olgularında yapılmış birçok "enhanced depth imaging" OKT çalışması ve bunlara ait birbiriyle çelişen sonuçlar vardır. Subfoveal koroidal kalınlığın akut evrede remisyon dönemine göre daha kalın olduğu ve kalınlığın klinik enflamasyon skorları ile ilişkili olduğunu gösteren çalışma olduğu gibi, kalınlık ile üveitin şiddeti ve süresi arasında bağlantı olmadığını gösteren çalışma, hatta aktif arka üveitli hastalarda koroidin daha ince olduğunu, atak halindeki ve remisyondaki hastalarda koroid kalınlığında fark olmadığını gösteren çalışma da vardır.[31] Sonuçlardaki bu farklılıkların hasta popülasyonlarının homojen olmaması, aktivite ve remisyon kriterlerinin farklılığı ve değişken hastalık süresinden kaynaklandığı düşünülmektedir. Koroidal kalınlığın kişisel farklılıklar göstermesi de bu çelişkili sonuçlara katkıda bulunmaktadır. Onun için de OKT ile otomatik olarak hesaplanan santral foveal kalınlık ölçümü BÜ enflamatuvar aktivitesini değerlendirmede halen daha yararlı bir yöntemdir.[31] Onal ve ark.[53] ait oldukça yeni bir çalışmada aktif BÜ'lü hastaların koroidlerindeki yapısal değişiklikler kantitatif olarak değerlendirilmiştir. Kontrol grubuna kıyasla hasta grubunda koroidal stromal bir genişleme olduğu, ancak bunun koroidde kalınlık artışına yol açmadığı ve subfoveal koroid kalınlığı açısından fark yaratmadığı gösterilmiştir. Buna karşılık santral foveal kalınlık ölçümünün erken BÜ'de enflamatuvar aktiviteyi değerlendirmede non-invaziv ve yararlı bir yöntem olduğu belirtilmiştir. Bu çalışmada santral foveal kalınlık; görme düzeyi, BH oküler atak skoru, total FA ve İSYA skoru ile anlamlı ilişki göstermiştir.[53] Bu çalışma ve daha önce de bahsedilen Kang ve ark. ait çalışma, makular ödemi olmayan, makülar ve optik atrofi gelişmemiş erken evre BÜ'de SMK ölçümünün kolay uygulanabilir bir aktivite değerlendirme yöntemi olduğunu göstermektedir.[51,53]

OKT anjiyografi (OKTA) daha yeni bir görüntüleme yöntemi olup retinal ve koroidal vasküler morfolojiyi bize göstermektedir. BÜ'de kullanımı ile ilgili sınırlı sayıda çalışma vardır.[54,55,56] Khairallah ve ark.[54] ait ilk çalışmada BÜ grubunda kontrol grubuna göre foveal avasküler zonun daha geniş olduğu, kapiller damar dansitesinin daha düşük olduğu ve OKTA'nın perifoveal mikrovasküler değişiklikleri göstermekte FA'ya göre daha üstün olduğu bildirilmiştir. Kapiller perfüzyon bozukluğu ve kapiller ağdaki anormalliklerin derin kapiller pleksusta yüzeyel kapiller pleksusa kıyasla daha belirgin olduğu da gösterilmiştir.[54] Daha sonraki çalışmalar da bu bulguları desteklemiştir.[55,56]

Behçet Üveitinde Tedavi

Tekrarlayan üveit ataklarının ve bunun sonucunda oluşan oküler komplikasyonların önlenmesi, dolayısıyla görme prognozunun iyileştirilmesinin yolu etkin bir tedaviden geçer. BÜ'nde tedavinin birçok amacı vardır: Akut atağı hızlı bir şekilde baskılayarak doku hasarı gelişmesini önlemek ve potansiyel görmeyi yeniden kazanmak ilk amaçtır ama yeterli değildir. Ek olarak kronik, subklinik enflamasyonu baskılayarak gelişebilecek komplikasyonları önlemek, tekrarlayan atakların önüne geçmek ve elde edilen remisyon sürecini, dolayısıyla görmeyi korumak amaçlanır.[57]

Günümüz BÜ tedavisinde kortikosteroid (KS) monoterapisinin yeri yoktur ve arka segment tutulumu kesinlikle immünsüpresif/immünmodülatör ajanların kullanımını gerektirir.[58] Akut enflamatuvar atakların tedavisinde ise halen KS'lerden yararlanmaktayız. Hızlı cevap almak istediğimiz olgularda intravenöz pulse 1 gr/gün metilprednizolon 3 gün verildikten sonra oral yüksek doz prednizon (1 mg/kg/gün) ile devam edip, yavaşça doz azaltımı yapmak ve aktif enflamasyonun baskılanmasından sonra idame dozu olan ≤7,5 mg'a inmek en çok kullanılan yöntemdir.[21,59] Yüksek doz (1-1,5 mg/kg) oral olarak başlamak da diğer bir seçenektir. İmmünsüpresif ajan(lar) ise eş zamanlı başlanarak etkinlik oluşumuna kadar KS eşliğinde kullanılmalıdır. Sistemik KS kullanılamayan veya yeterli cevap alınamayan olgularda ve özellikle tek taraflı panüveit atağı ve/veya dirençli KMÖ olan olgularda perioküler veya intravitreal KS'ler yardımcı tedavi olarak kullanılabilir.[60,61] Unutulmamalıdır ki; BH sistemik bir hastalıktır ve sistemik olarak tedavi edilmelidir. Tedavinin yoğunlaştırılması veya biyolojik ajana geçilmesi gerektiğinde KS enjeksiyonları uygun ve zaman kazandıran bir ek tedavi olarak akılda tutulmalıdır.[57,61] Markomichelakis ve ark.[62] tek doz infliksimab (IFX) enfüzyonunun akut atağı baskılamada IV veya intravitreal KS'den daha hızlı etki gösterdiğini bildirmişlerdir. Dolayısıyla akut atağı baskılamada iyi bir seçenektir ancak ülkemizde 1. basamak tedavi ajanı olarak kullanımının yolu şu an için açık değildir.

İzole ön üveitlerde güçlü topikal KS'lerin sık olarak damlatılması ve azaltılarak 6-8 haftada kesilmesi, midriyatik ve/veya sikloplejik ajanların günde 2-3 kez dozunda başlanıp 2-3 haftada kesilmesi yeterlidir.[21]

Arka segment tutulumunda en çok kullanılan konvansiyonel tedavi ajanları antimetabolitler [azatiyoprin (AZA), mikofenolat mofetil, metotreksat), T-hücre inhibitörleri [Siklosporin-A (CSA), takrolimus] ve alkilleyici ajanlardır (siklofosfamid, klorambusil). Bunlar içerisinde sadece AZA ve CSA'nın etkinliği randomize kontrollü çalışmalarla gösterilmiştir.[63,64,65,66] Bu çalışmalar birçok klinik çalışma ile de desteklenmiştir.[67,68,69,70] Yeni birçok molekül olmasına rağmen AZA ve CSA tek başına veya kombine olarak halen en çok kullanılan ajanlardır. Kombine kullanıldıklarında etkinliğinin daha fazla olduğu da bilinmektedir.[71] AZA için tam kan sayımı ve karaciğer fonksiyon testleri, CSA için ise tam kan sayımı, böbrek fonksiyonları, kan basıncı, gingival hiperplazi ve hirsutismus gelişimi açısından izlem yapılmalıdır. CSA için önemli bir diğer nokta nörolojik tutulum olan olgularda kullanılmaması gerektiğidir.[72] Mikofenolat mofetilin BÜ'nde kullanımıyla ilgili bir çalışma olmasa da, içinde BÜ de bulunan üveit olgularında etkin olduğuna dair çalışmalar vardır.[73] Alkile edici ajanlar BH'nin bazı ekstraoküler tutulumları için (akut derin ven trombozu, arteriyel tutulum) halen kullanılsa da, malignite gelişimi gibi ciddi yan etkileri ve günümüzde biyolojik ajanların kullanımda olması nedeniyle göz tutulumunda tercih edilmemektedir. Kolşisin BH'nin mukokütanöz bulguları için etkin olsa da oküler tutulumda etkinliği gösterilmemiştir.[21,74]

Konvansiyonel tedaviye yanıtsız, sık tekrarlayan olgular veya ağır arka segment tutulumu ve görme kaybıyla başvuran olgularda güçlü ve daha hızlı etki gösteren ajanlara gereksinim vardır. Günümüzde bu amaçla biyolojik ajanlar kullanılmaktadır. European League Against Rheumatism (EULAR) BH'nin tedavisi için 2008 yılında yayınlamış olduğu tavsiyelerini 2018 yılında güncellemiştir.[74,75] Güncellenmiş EULAR tavsiyeleri BÜ'de biyolojik ajan kullanım alanını da genişletmiştir. Eskiden arka segment tutulumlu BÜ hastasında AZA ve KS ile başlayıp cevapsız olgularda CSA veya IFX eklenmesini ya da interferona (IFN-alfa) geçilmesini önerirken artık arka segment tutulumunda AZA, CSA, INF-alfa veya monoklonal anti-tümör nekroz faktörü (TNF) başlanmasını önermektedir. KS'nin tek başına değil, AZA veya diğer immüsüpresiflerle kombine kullanılması gerektiği tekrar vurgulanmaktadır. İlk veya tekrarlayan, görmeyi tehdit eden akut üveit tablosu ile başvuran hastalarda yüksek doz KS, IFX veya IFN-alfa 2a kullanılması gerektiği vurgulanmaktadır. Yani uygun olgularda biyolojik ajanların 1. basamak olarak kullanımı tavsiye edilmektedir. İntravitreal KS enjeksiyonu ise tek taraflı atakta sistemik tedaviye yardımcı olarak önerilmektedir.[75] Levy-Clark ve ark.[76] yayınladıkları oküler enflamatuvar hastalıklarda anti-TNF ajanların kullanımıyla ilgili uzman tavsiyelerinde de IFX ve adalimumab (ADA) sadece BÜ için 1. basamak, diğer tüm nedenler için ise 2. basamak tedavi olarak önerilmiştir.

Bir insan-fare şimerik monoklonal antikoru olan IFX ve tamamen insan proteininden oluşan ADA, BÜ tedavisinde en çok kullanılan anti-TNF ajanlardır. Yayınlanan çalışmalar, her 2 ajanın da oküler enflamasyonu hızlı ve güçlü bir şekilde baskılayarak dirençli BÜ tedavisinde etkin olduklarını göstermektedir. Üveit ataklarının hem sıklığını, hem de ciddiyetini azalttıkları bilinmektedir. Anti-TNF'ler FA'de gözlenen optik disk ve vasküler sızıntıyı azaltırlar, belirgin KS uzaklaştırıcı etki sağlarlar ve genellikle iyi tolere edilirler.[40,41,77,78,79,80,81,82,83] Behçet retinal vaskülitinin tedavisinde konvansiyonel tedavi ile IFX karşılaştırıldığında ortalama remisyon süresinin IFX ile daha uzun olduğu (17 ay vs. 5 ay), 24 ay içerisindeki ortalama atak sayısının daha az olduğu (1,2 vs. 6,3), görme sonuçlarının daha iyi olduğu (optik atrofi oranı IFX ile %30, konvansiyonel ile %60), oküler ve sistemik komplikasyonların ise daha az olduğu gösterilmiştir.[84]

IFX ile ADA karşılaştırılacak olursa, üveitin baskılanmasında her ikisinin de etkin olduğu, IFX'in IV pulse metilprednizolon eşdeğeri hızlı ve güçlü bir antienflamatuvar etkinliğe sahip olduğu, ancak yüksek immünojenisite özelliği (otoantikor gelişimi, etki kaybı, enfüzyon reaksiyonu) nedeniyle antimetabolitle kombine edilmesi gerektiği, buna karşılık ADA'nın uzun dönemde remisyonun korunmasında daha etkin olduğu, immünojenisite riskinin az olmasından dolayı monoterapiye daha uygun ve daha güvenli olduğu sonucu çıkarılmaktadır. Bir diğer fark da kullanım şekilleridir. IFX hastane koşullarında ve IV olarak, ADA ise subkütan olarak uygulanmaktadır.[76,85,86] Bu 2 anti-TNF ajanı konvansiyonel tedaviye dirençli BÜ olgularında karşılaştıran ilk çalışma 2019 yılında yayınlanmış ve yine her 2 ajanın da etkin olduğu bilgisini teyit etmiştir.[87] Ancak 1 yıllık tedavi sonucunda ADA kullanan hastalarda sonuçların daha iyi olduğu, özellikle görme keskinliğinde iyileşme ve tedaviye devam eden hasta oranının istatistiksel anlamlı şekilde daha fazla olduğunu bildirmişlerdir.[87] ADA lehine değerlendirilmesi gereken bir diğer durum da nonenfeksiyöz üveit tedavisinde randomize kontrollü çalışmaları olan ve endikasyon almış tek biyolojik ajan olmasıdır.[88,89]

BÜ'nün sıkça kullandığımız, etkinliği birçok çalışma ile gösterilmiş diğer biyolojik ajan ise IFN-alfa-2a'dır. BÜ'nde %98'e varan oranda enflamasyonda tam veya kısmi düzelme, görmede iyileşme veya stabilizasyon sağlar. Etkisi 2-4 hafta içerisinde başlar. Antianjiyojenik etkisi sayesinde tıkalı damarlarda reperfüzyon ve NVE gerilemeye yol açtığı da bildirilmiştir.[30,90,91,92,93,94,95,96,97,98] Standart bir kullanım şekli yoktur. Yüksek doz başlanıp istenen cevap alındıktan sonra azaltılmasını önerenler olduğu gibi, düşük dozla başlayıp alınan cevaba göre arttırılmasını tercih edenler de vardır. Olası miyelosüpresyon etkisi nedeniyle diğer immünsüpresiflerle birlikte kullanılmamalıdır. Özellikle tedavi başlangıcında hemen her hastada görülen grip benzeri semptomlar, alopesi, karaciğer enzimlerinde yükselme, tiroidit, otoantikor oluşumu, kilo kaybı ve depresyon en önemli yan etkileridir.[21,97] IFN-alfa 2a'nın en önemli avantajı tedavi kesildikten sonra da devam eden kalıcı bir remisyon sağlayabilmesi ve yeniden başlanması gerektiğinde aynı etkinliğin elde edilebilmesidir.[95,96]

Ozgüler ve ark.[97] BÜ'de IFN-alfa ve IFX'in kullanıldığı çalışmaları karşılaştırdıklarında etkinlik oluşumunun IFX ile daha hızlı (24 saat), görme keskinliğinde düzelmenin daha fazla (%76 vs. %46), buna karşılık IFN ile kalıcı remisyon sağlama (%71 vs. %44) ve KS kesebilme oranının daha fazla (%66 vs. %33) olduğunu bildirmişlerdir. Tam veya kısmi remisyon sağlanması ve yan etki nedeniyle ilaç kesilme oranlarının ise benzer olduğunu bildirmişlerdir.[97] Yalçındağ ve Köse[98] gerçekleştirdikleri ve konvansiyonel tedaviye dirençli BÜ olgularında IFN-alfa ve IFX'in karşılaştırıldığı tek çalışmada anti-enflamatuvar etkinlik ve görme keskinliğinin düzelmesi açısından 2 ajan arasında fark olmadığı, yan etki gelişiminin ise IFN ile daha fazla olduğu bildirilmiştir.[98]

Biyolojik ajanlarla da yeterli cevap alamadığımız olgularda yüksek doz KS kullanmak yerine kullanılan biyolojiğin dozunu ve/veya sıklığını artırmak ya da alternatif biyolojiklere geçmek gerekir. IFN-alfa ve anti-TNF-alfa tedavisine dirençli 5 BÜ olgusunda anti-interlökin-6 (IL-6) reseptör antikoru tocilizumab kullanılmış ve tüm olgularda hem klinik, hem de anjiyografik düzelme sağlandığı, SMK'nin belirgin olarak azaldığı bildirilmiştir.[99] Dirençli olgularda başarılı olduğu bildirilen bir diğer molekül de yine bir anti-TNF-alfa ajan olan golimumabtır. Konvansiyonel ve diğer biyolojik tedaviye dirençli 5 olguda retinal vaskülitte hızlı gerileme sağladığı, oküler atakları azalttığı gösterilmiştir.[100] Bir diğer alternatif de interlölin-1 (IL-1) inhibitörleri anakinra ve canakinumab olabilir. Fabiani ve ark.[101] üveiti olan ve hastalık süresinin uzun

olduğu Behçet hastalarının IL-1 inhibitörlerine özellikle daha iyi cevap verdiğini bildirmişlerdir. Pegile IFN-alfa, secukinumab, daclizumab, gevokizumab ve rituksimab ile yapılan çalışmalar ise yeterli etkinliğe sahip olmadıklarını göstermektedir.[97]

BÜ tedavisinde güncel yaklaşımımızı şu şekilde özetleyebiliriz: Arka segment tutulumlu her hastada AZA ± CSA'dan oluşan konvasiyonel tedavi ile başlıyoruz. Hasta atak ile başvurmuşsa tedaviye sistemik KS'de ekliyor ve dozu yavaşça azaltarak 3 ay içerisinde kesmeyi hedefliyoruz. İkinci basamak tedavide biyolojikleri, bunlar içinde de ilk tercih olarak IFN-alfayı kullanıyoruz. Bu tedaviye de yanıtsız olgularda anti-TNF ajanlara geçiyoruz. Eğer başvuru anında görmeyi tehdit eden ağır tutulum varsa konvansiyonel ajanlarla fazla oyalanmadan biyolojik ajanlara geçmeye çalışıyoruz. Tedavi değişimi planladığımız ağır tutulumlu olgularda ve özellikle tek taraflı alevlenme gösteren veya sistemik KS kullanımına engel durumu bulunan hastalarda perioküler veya intravitreal KS enjeksiyonlarını yardımcı tedavi olarak kullanıyoruz.

Sistemik konvansiyonel veya biyolojik bir tedavi başlamadan önce tüm hastalar tam kan sayımı, karaciğer ve böbrek fonksiyon testleri, eşlik eden diğer sistemik hastalıklar, hepatit, tüberküloz (TB) gibi enfeksiyöz hastalıklar, malignite öyküsü, ruhsal durum, gebelik-emzirme gibi durumlar ve aşı öyküsü açısından mutlaka değerlendirilmelidir. Anti-TNF bir ajan kullanmadan önce hasta özellikle TB riski ve demiyelinizan hastalık açısından taranmalıdır.[102] Romatolojik hastalıklar içerisinde BH en fazla TB riski taşıyanıdır. Anti-TNF ajanlar ise bu riski arttırmaktadır. IFX ile ADA'a göre 2 kat fazla risk bildirilmiştir.[103] Tüberkülin deri testinin >5 mm ve/veya Quantiferon testinin pozitif olduğu hastalara anti-TNF tedaviden 1 ay önce izoniyazid proklaksisi başlanması ve 9 ay süreyle devam edilmesi önerilmektedir. Türkiye'de Anti-TNF kullanan hastalarda TB yönetimi amacıyla Sağlık Bakanlığı tarafından bir rehber yayınlanmıştır.[104] Demiyelinizan hastalık öyküsü olanlarda anti-TNF'ler kullanılmamalı, aile öyküsü verenlerde ise bilgilendirme yapılmalıdır.[85]

Tedavi izleminde altın standart daha önce de söylediğimiz gibi FA'dır. Ancak, ön kamaradaki protein miktarını ölçerek objektif olarak enflamasyon varlığını değerlendiren laser flaremetre de BÜ izleminde önemli bir yardımcı yöntemdir. Tuğal-Tutkun ve ark.[105] BÜ olgularında laser flaremetre ölçümleri ile ön kamara hücresi, vitreus haze skoru, fundus lezyonları arasında anlamlı bir ilişki olduğunu göstermişlerdir. Klinik olarak remisyondaki hastalarda da ön kamaradaki flare skoru ile FA'daki sızıntı skoru anlamlı ilişki göstermiş ve flare ölçümü 6 foton/ms üzerindeki olgularda tekrarlayan atakların gelişme olasılığı daha fazla olarak bildirilmiştir. Dolayısıyla laser flaremetre ölçümü kronik dirençli vaskülit varlığını gösteren ve FA'ya olan ihtiyacı azaltan bir yardımcı yöntem olarak hastaların izleminde kullanılabilir.

Tedavinin ne zaman sonlandırılacağı konusunun ise halen kesin bir cevabı yoktur. Üveitin klinik olarak düzelmiş olması hastalığın inaktif olduğu anlamına gelmez. Tedavi etkinliği klinik bulguların yanı sıra FA bulgularıyla da değerlendirilmelidir (Resim 19). Tam remisyona ulaşıldığını söylemek için FA'de retinal vasküler ve kapiller sızıntı olmamalıdır. Genellikle

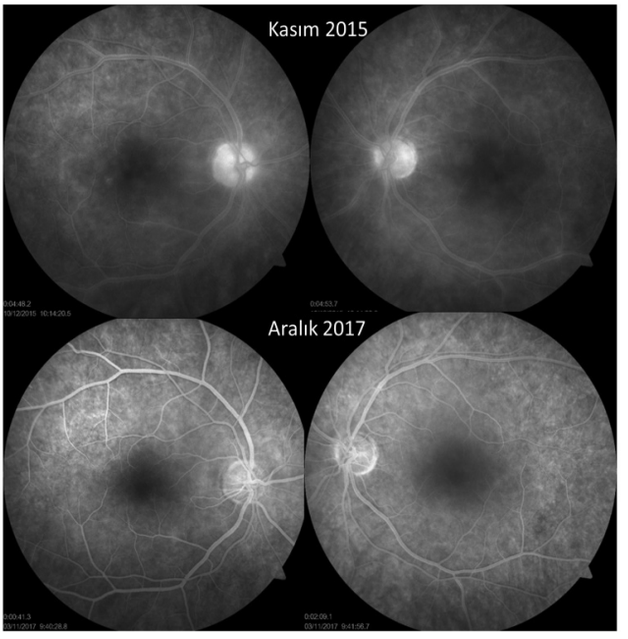

Resim 19. Bilateral optik disklerde boyanma, maküla ödemi, vasküler ve kapiller kaçağı olan Behçet üveiti olgusunda interferon-alfa tedavisinden yaklaşık 2 yıl sonra izlenen belirgin düzelme izlenmektedir

yaptığımız, immünsüpresif/biyolojik ajanı en az 2 yıl süreyle kullanmak, klinik ve anjiyografik remisyon gözlersek, ilaç dozunu ve/veya enfüzyon/enjeksiyon aralıklarını açarak ek 1 yıl daha tedaviye devam etmek, aralarda FA kontrolleri yapmak ve daha sonra da kesmektir. Tedavi kesildikten sonra da hastaların yakın izlemine devam edilmelidir.

Behçet Üveitinde Prognoz

Tedavi alanındaki gelişmeler, değişen çevresel faktörler, hastalıkla ilgili farkındalığın artması gibi çeşitli nedenlerle BH'nin seyrinin son yıllarda hafiflediği bildirilmiş olsa da halen körlük potansiyeli yüksek bir hastalıktır.[106] Görme prognozunu belirleyen en önemli şey tekrarlayan arka segment ataklarının neden olduğu kümülatif hasardır. Prognozdaki iyileşmeyi belirleyen en önemli faktör ise tedavi ajanları ve tedavi anlayışındaki gelişmelerdir. 1990'lı yıllarda CSA'nın, 2000'li yıllarda biyolojik ajanların kullanıma girmesi, KS monoterapisinin terkedilmesi, immünmodülatör tedavinin daha erken başlanması ve kombine tedavi rejiminin uygulanmasının görme prognozunu iyileştirdiği gözlenmiştir.[13,107,108,109]

Sonuç

BÜ ülkemizde görülen non-enfeksiyöz üveitlerin en önemli nedenidir. Tekrarlayan non-granülomatöz panüveit atakları ve tıkayıcı retinal vaskülitle karakterizedir. Genç erişkinlerde daha sık görülmesi ve körlük potansiyeli taşıması nedeniyle erken tanı ve güçlü tedavinin önemi büyüktür.

Hakem Değerlendirmesi: Editörler kurulu dışında olan kişiler tarafından değerlendirilmiştir.

Finansal Destek: Yazar tarafından finansal destek almadığı bildirilmiştir.

Kaynaklar

1. Tugal-Tutkun I. Behçet's Uveitis. Middle East Afr J Ophthalmol. 2009;16:219-224.
2. Behçet H. Über rezidivierende aphthöse durch ein Virus verursachte Geschwüre am Mund, am Auge und an den Genitalien. Dermatol Wochenschr. 1937;105:1152-1157.
3. Keino H, Okada AA. Behçet's disease: global epidemiology of an Old Silk Road disease. Br J Ophthalmol. 2007;91:1573-1574.
4. Khairallah M, Accorinti M, Muccioli C, Kahloun R, Kempen JH. Epidemiology of Behçet disease. Ocul Immunol Inflamm. 2012;20:324-335.
5. Azizlerli G, Köse AA, Sarica R, Gül A, Tutkun IT, Kulaç M, Tunç R, Urgancioğlu M, Dişçi R. Prevalence of Behçet's disease in Istanbul, Turkey. Int J Dermatol. 2003;42:803-806.
6. Calamia KT, Wilson FC, Icen M, Crowson CS, Gabriel SE, Kremers HM. Epidemiology and clinical characteristics of Behçet's disease in the US: a population-based study. Arthritis Rheum. 2009;61:600-604.
7. Tugal-Tutkun I, Urgancıoglu M. Childhood-onset uveitis in Behçet disease: a descriptive study of 36 cases. Am J Ophthalmol. 2003;136:1114-1119.
8. Yıldız M, Köker O, Adrovic A, Şahin S, Barut K, Kasapçopur Ö. Pediatric Behçet's disease - clinical aspects and current concepts. Eur J Rheumatol. 2019;7(Suppl 1):1-10.
9. Kural-Seyahi E, Fresko I, Seyahi N, Ozyazgan Y, Mat C, Hamuryudan V, Yurdakul S, Yazici H. The long-term mortality and morbidity of Behçet syndrome: a 2-decade outcome survey of 387 patients followed at a dedicated center. Medicine (Baltimore). 2003;82:60-76.
10. Yalçındağ FN, Özdal PC, Özyazgan Y, Batıoğlu F, Tugal-Tutkun I, BUST Study Group. Demographic and clinical characteristics of uveitis in Turkey: The First National Registry Report. Ocul Immunol Inflamm. 2018;26:17-26.
11. Ozdal PC, Sen E, Yazici A, Ozturk F. Patterns of childhood-onset uveitis in a referral center in Turkey. J Ophthalmic Inflamm Infect. 2012;2:13-9.
12. Nalcacioglu-Yuksekkaya P, Ozdal PC, Yazici A, Tirhis H. Clinical and demographic characteristics of patients with uveitis starting later in life. Ocul Immunol Inflamm. 2015;23:304-310.
13. Tugal-Tutkun I, Onal S, Altan-Yaycioglu R, Huseyin Altunbas H, Urgancioglu M. Uveitis in Behçet disease: an analysis of 880 patients. Am J Ophthalmol. 2004;138:373-80.
14. Özdal PÇ, Ortaç S, Taskintuna I, Firat E. Posterior segment involvement in ocular Behçet's disease. Eur J Ophthalmol. 2002;12:424-431.
15. Gül A. Behçet's disease as an autoinflammatory disorder. Curr Drug Targets Inflamm Allergy. 2005;4:81-83.
16. Direskeneli H. Autoimmunity vs autoinflammation in Behçet's disease: Do we oversimplify a complex disorder? Rheumatology. 2006;45:1461-1465.
17. Gül A, Ohno S. Genetics of Behçet's disease. In: Yazici Y, Yazici H, eds. Behçet's syndrome. New York: Springer;2010:265-76.
18. Horie Y, Meguro A, Ohta T, Lee EB, Namba K, Mizuuchi K, Iwata D, Mizuki N, Ota M, Inoko H, Ishida S, Ohno S, Kitaichi N. HLA-B51 Carriers are Susceptible to Ocular Symptoms of Behçet Disease and the Association between the Two Becomes Stronger towards the East along the Silk Road: A Literature Survey. Ocul Immunol Inflamm. 2017;25:37-40.
19. Gül A, Uyar FA, Inanc M, Ocal L, Tugal-Tutkun I, Aral O, Koniçe M, Saruhan-Direskeneli G. Lack of association of HLA-B*51 with a severe disease course in Behçet's disease. Rheumatology (Oxford). 2001;40:668-672.
20. Kaburaki T, Takamoto M, Numaga J, Kawashima H, Araie M, Ohnogi Y, Harihara S, Kuwata S, Takeuchi F. Genetic association of HLA-A*2601 with ocular Behçet's disease in Japanese patients. Clin Exp Rheumatol. 2010;28(4 suppl 60):39-44.
21. Onal S, Tugal-Tutkun I. Behçet Disease. In : Biswas J, Majumder PD (eds). Uveitis: An Update. India: Springer 2016. p.17-31.
22. Papoutsis NG, Abdel-Naser MB, Altenburg A, Orawa H, Kötter I, Krause L, Pleyer U, Djawari D, Stadler R, Wollina U, Kohl PK, Gollnick HP, Kirch W, Ochsendorf FR, Keitel W, Martus P, Zouboulis CC. Prevalence of Adamantiades-Behçet's disease in Germany and the municipality of Berlin: results of a nationwide survey. Clin Exp Rheumatol. 2006;24(Suppl 42):125.
23. Direskeneli H, Mumcu G. Possible decline in the incidence and severity of Behçet's disease: implications for an infectious etiology and oral health. Clin Exp Rheumatol. 2010;28(4 Suppl 60):86-90.
24. Seyahi E, Ugurlu S, Seyahi N, Celik AF, Melikoglu M, Fresko I, Hamuryudan V, Yurdakul S, Yazici H. A survey of socioeconomic status Behçet's Syndrome. XI International Conference on Behçet's disease. Clin Exp Rheumatol 2004;22 (Suppl. 34): 4: A27.
25. Mochizuki M, Akduman L, Nussenblatt RB. Behcet's disease. In: Pepose JS, Holland GN, Wilhelmus KR, eds. Ocular infection and immunity. St Louis; Mosby;1996:663-675.
26. Criteria for diagnosis of Behçet's disease. International Study Group for Behçet's Disease. Lancet. 1990;335:1078-1080.
27. Evereklioglu C. Ocular Behçet disease: current therapeutic approaches. Curr Opin Ophthalmol. 2011;22:508-516.
28. Atmaca LS. Fundus changes associated with Behçet's disease.Graefes Arch Clin Exp Ophthalmol. 1989;227:340-324.
29. Khairallah M, Attia S, Yahia SB, Jenzeri S, Ghrissi R, Jelliti B, Zaouali S, Messaoud R. Pattern of uveitis in Behçet's disease in a referral center in Tunisia, North Africa. Int Ophthalmol. 2009;29:135-141.
30. Tugal-Tutkun I, Onal S, Altan-Yaycioglu R, Kir N, Urgancioglu M. Neovascularization of the optic disc in Behçet's disease. Jpn J Ophthalmol. 2006;50:256-265.
31. Tugal-Tutkun I, Ozdal PC, Oray M, Onal S. Review for Diagnostics of the Year: Multimodal imaging in Behçet uveitis. Ocul Immunol Inflamm. 2017;25:7-19.
32. Onal S, Tugal-Tutkun I, Neri P, P Herbort C. Optical coherence tomography imaging in uveitis. Int Ophthalmol. 2014;34:401-435.
33. Tugal-Tutkun I. Imaging in the diagnosis and management of Behçet disease. Int Ophthalmol Clin. 2012;52:183-190.
34. Yu HG, Kim MJ, Oh FS. Fluorescein angiography and visual acuity in active uveitis with Behçet disease. Ocul Immunol Inflamm. 2009;17:41-46.
35. Kim M, Kwon HJ, Choi EY, Kim SS, Koh HJ, Lee SC. Correlation between fluorescein angiographic findings and visual acuity in Behçet retinal vasculitis. Yonsei Med J. 2015;56:1087-1096.
36. Takeuchi M, Hokama H, Tsukahara R, Kezuka T, Goto H, Sakai JI, Usui M. Risk and prognostic factors of poor visual outcome in Behcet's disease with ocular involvement. Graefes Arch Clin Exp Ophthalmol. 2005;243:1147-1152.
37. Bazvand F, Zarei M, Ebrahimiadib N, Karkhaneh R, Davoudi S, Soleimanzadeh M, Sharifian E, Roohipoor R, Modjtahedi BS. Ocular manifestations, conventional fundus fluorescein angiographic findings, and relationship between angiographic findings and visual acuity in Behçet's disease. Semin Ophthalmol. 2017;32:764-771.
38. Tugal-Tutkun I, Herbort CP, Khairallah M; Angiography Scoring for Uveitis Working Group (ASUWOG). Scoring of dual fluorescein and ICG inflammatory angiographic signs for the grading of posterior segment inflammation (dual fluorescein and ICG angiographic scoring system for uveitis). Int Ophthalmol. 2010;30:539-553.
39. Kang HM, Lee SC. Long-term progression of retinal vasculitis in Behçet patients using a fluorescein angiography scoring system. Graefes Arch Clin Exp Ophthalmol. 2014;252:1001-1008.

40. Keino H, Okada AA, Watanabe T, Taki W. Decreased ocular inflammatory attacks and background retinal and disc vascular leakage in patients with Behcet's disease on infliximab therapy. Br J Ophthalmol. 2011;95:1245-1250.
41. Keino H, Okada AA, Watanabe T, Taki W. Long-term efficacy of infliximab on background vascular leakage in patients with Behçet's disease.Eye (Lond). 2014;28:1100-1106.
42. Leder HA, Campbell JP, Sepah YJ, Gan T, Dunn JP, Hatef E, Cho B, Ibrahim M, Bittencourt M, Channa R, Do DV, Nguyen QD. Ultra-wide-field retinal imaging in the management of non-infectious retinal vasculitis. J Ophthalmic Inflamm Infect. 2013;3:30.
43. Jones NP, Sala-Puigdollers A, Stanga PE. Ultra-wide field fundus fluorescein angiography in the diagnosis and management of retinal vasculitis. Eye (Lond). 2017;31:1546-1549.
44. Mesquida M, Llorenç V, Fontenla JR, Navarro MJ, Adán A. Use of ultrawide-field retinal imaging in the management of active Behçet retinal vasculitis. Retina. 2014;34:2121-2127.
45. Gedik S, Akova Y, Yilmaz G, Bozbeyoğlu S. Indocyanine green and fundus fluorescein angiographic findings in patients with active ocular Behcet's disease. Ocul Immunol Inflamm. 2005;13:51-58.
46. Klaeger A, Tran VT, Hiroz CA, Morisod L, Herbort CP. Indocyanine green angiography in Behçet's uveitis. Retina. 2000;20:309-314.
47. Atmaca LS, Sonmez PA. Fluorescein and indocyanine green angiography findings in Behçet's disease. Br J Ophthalmol. 2003;87:1466-1468.
48. Ossewaarde-van Norel A, Rothova A. Imaging methods for inflammatory macular edema. Int Ophthalmol Clin. 2012;52:55-66.
49. Ozdemir H, Mudun B, Karacorlu M, Karacorlu S. Serous detachment of macula in Behçet disease. Retina. 2005;25:361-362.
50. Eser Öztürk H, Eşki Yücel Ö, Süllü Y. Vitreomacular interface disorders in Behçet's uveitis. Turk J Ophthalmol. 2017;47:261-266.
51. Kang HM, Koh HJ, Lee SC. Spectral domain optical coherence tomography as an adjunctive tool for screening Behcet uveitis. PLoS One. 2018;13:0208254.
52. Oray M, Onal S, Bayraktar S, Izgi B, Tugal-Tutkun I. Nonglaucomatous localized retinal nerve fiber layer defects in Behçet uveitis. Am J Ophthalmol. 2015;159:475-481.
53. Onal S, Uludag G, Oray M, Mengi E, Herbort CP, Akman M, Metin MM, Koc Akbay A, Tugal-Tutkun I. Quantitative analysis of structural alterations in the choroid of patients with active Behçet uveitis. Retina. 2018;38:828-840.
54. Khairallah M, Abroug N, Khochtali S, Mahmoud A, Jelliti B, Coscas G, Lupidi M, Kahloun R, Ben Yahia S. Optical coherence tomography angiography in patients with Behçet uveitis. Retina. 2017;37:1678-1691.
55. Somkijrungroj T, Vongkulsiri S, Kongwattananon W, Chotcomwongse P, Luangpitakchumpol S, Jaisuekul K. Assessment of Vascular Change Using Swept-Source Optical Coherence Tomography Angiography: A New Theory Explains Central Visual Loss in Behcet's Disease. J Ophthalmol. 2017;2180723.
56. Emre S, Güven-Yılmaz S, Ulusoy MO, Ateş H. Optical coherence tomography angiography findings in Behcet patients. Int Ophthalmol. 2019;2391-2399.
57. Zierhut M, Abu El-Asrar AM, Bodaghi B, Tugal-Tutkun I. Therapy of ocular Behçet disease. Ocul Immunol Inflamm. 2014;22:64-76.
58. Jabs DA, Rosenbaum JT, Foster CS, Holland GN, Jaffe GJ, Louie JS, Nussenblatt RB, Stiehm ER, Tessler H, Van Gelder RN, Whitcup SM, Yocum D. Guidelines for the use of immunosuppressive drugs in patients with ocular infl ammatory disorders: recommendations of an expert panel. Am J Ophthalmol. 2000;130:492-513.
59. Yalçindag FN, Can E, Ozdemir O. Intravenous methylprednisolone pulse therapy for acute posterior segment uveitis attacks in Behçet's disease. Ann Ophthalmol (Skokie). 2007;39:194-197.
60. Karacorlu M, Mudun B, Ozdemir H, Arf Karacorlu S, Burumcek E. Intravitreal triamcinolone acetonide for the treatment of cystoid macular edema secondary to Behçet disease. Am J Ophthalmol. 2004;138:289-291.
61. Yalcinbayir O, Caliskan E, Ucan Gunduz G, Gelisken O, Kaderli B, Yucel AA. Efficacy of Dexamethasone Implants in Uveitic Macular Edema in Cases with Behçet Disease. Ophthalmologica. 2019;241:190-194.
62. Markomichelakis N, Delicha E, Masselos S, Fragiadaki K, Kaklamanis P, Sfikakis PP. A single infl iximab infusion vs corticosteroids for acute panuveitis attacks in Behçet's disease: a comparative 4-week study. Rheumatology (Oxford). 2011;50:593-597.
63. Yazici H, Pazarli H, Barnes CG, Tüzün Y, Ozyazgan Y, Silman A, Serdaroğlu S, Oğuz V, Yurdakul S, Yurdakul S, Lovatt GE, Yazici B, Somani S, Müftüoğlu A. A controlled trial of azathioprine in Behcet's syndrome. N Engl J Med. 1990;322:281-285.
64. Hamuryudan V, Ozyazgan Y, Hizli N, Mat C, Yurdakul S, Tüzün Y, Senocak M, Yazici H. Azathioprine in Behçet's syndrome: effects on long-term prognosis. Arthritis Rheum. 1997;40:769-774.
65. Masuda K, Urayama A, Kogure M, Nakae K, Kogure M, Inaba G. Double-masked trial of cyclosporin versus colchicine and long-term open study of cyclosporin in Behçet'sdisease. Lancet. 1989;1:1093-1096.
66. Ozyazgan Y, Yurdakul S, Yazici H, Tüzün B, Işçimen A, Tüzün Y, Aktunç T, Pazarli H, Hamuryudan V, Müftüoğlu A. Low dose cyclosporin A versus pulsed cyclophosphamide in Behçet's syndrome: a single masked trial. Br J Ophthalmol. 1992;76:241-243.
67. Saadoun D, Wechsler B, Terrada C, Hajage D, Le Thi Huong D, Resche-Rigon M, Cassoux N, Le Hoang P, Amoura Z, Bodaghi B, Cacoub P. Azathioprine in severe uveitis of Behçet's disease. Arthritis Care Res (Hoboken). 2010;62:1733-1738.
68. Díaz-Llopis M, Cervera M, Menezo JL. Cyclosporin A treatment of Behçet's disease: a long-term study. Curr Eye Res. 1990;9 Suppl:17-23.
69. Whitcup SM, Salvo EC Jr, Nussenblatt RB. Combined cyclosporine and corticosteroid therapy for sight-threatening uveitis in Behçet's disease.Am J Ophthalmol. 1994;118:39-45.
70. Özdal PÇ, Ortaç S, Taskıntuna I, Fırat E. Long-term therapy with low dose cyclosporin-A in ocular Behçet's disease. Doc Ophthalmol. 2002;105:301-312.
71. Kötter I, Dürk H, Saal J, Fierlbeck G, Pleyer U, Ziehut M. Therapy of Behçet's disease. Ger J Ophthalmol. 1996;5:92-97.
72. Akman-Demir G, Ayranci O, Kurtuncu M, Vanli EN, Mutlu M, Tugal-Tutkun I. Cyclosporine for Behçet's uveitis: is it associated with an increased risk of neurological involvement? Clin Exp Rheumatol. 2008;26 Suppl 50:84-90.
73. Teoh SC, Hogan AC, Dick AD, Lee RW. Mycophenolate mofetil for the treatment of uveitis. Am J Ophthalmol. 2008;146:752-760.
74. Hatemi G, Silman A, Bang D, Bodaghi B, Chamberlain AM, Gul A, Houman MH, Kötter I, Olivieri I, Salvarani C, Sfikakis PP, Siva A, Stanford MR, Stübiger N, Yurdakul S, Yazici H; EULAR Expert Committee. EULAR recommendations for the management of Behcet disease. Ann Rheum Dis. 2008;67:1656-1662.
75. Hatemi G, Christensen R, Bang D, Bodaghi B, Celik AF, Fortune F, Gaudric J, Gul A, Kötter I, Leccese P, Mahr A, Moots R, Ozguler Y, Richter J, Saadoun D, Salvarani C, Scuderi F, Sfikakis PP, Siva A, Stanford M, Tugal-Tutkun I, West R, Yurdakul S, Olivieri I, Yazici H. 2018 update of the EULAR recommendations for the management of Behçet's syndrome. Ann Rheum Dis. 2018;77:808-818.
76. Levy-Clarke G, Jabs DA, Read RW, Rosenbaum JT, Vitale A, Van Gelder RN. Expert panel recommendations for the use of anti-tumor necrosis factor biologic agents in patients with ocular inflammatory disorders. Ophthalmology. 2014;121:785-96.e3.
77. Tugal-Tutkun I, Mudun A, Urgancioglu M, Kamali S, Kasapoglu E, Inanc M, Gül A. Efficacy of infliximab in the treatment of uveitis that is resistant to treatment with the combination of azathioprine, cyclosporine,

and corticosteroids in Behçet's disease: an open-label trial. Arthritis Rheum. 2005;52:2478-2484.
78. Okada AA, Goto H, Ohno S, Mochizuki M; Ocular Behçet's Disease Research Group Of Japan. Multicenter study of infliximab for refractory uveoretinitis in Behçet disease. Arch Ophthalmol.2012;130:592-598.
79. Takeuchi M, Kezuka T, Sugita S, Keino H, Namba K, Kaburaki T, Maruyama K, Nakai K, Hijioka K, Shibuya E, Komae K, Hori J, Ohguro N, Sonoda KH, Mizuki N, Okada AA, Ishibashi T, Goto H, Mochizuki M. Evaluation of the long-term efficacy and safety of infliximab treatment for uveitis in Behçet's disease: a multicenter study. Ophthalmology. 2014;121:1877-1884.
80. Keino H, Okada AA, Watanabe T, Nakayama M, Nakamura T. Efficacy of Infliximab for Early Remission Induction in Refractory Uveoretinitis Associated with Behçet Disease: A 2-year Follow-up Study. Ocul Immunol Inflamm. 2017;25:46-51.
81. Mushtaq B, Saeed T, Situnayake RD, Murray PI. Adalimumab for sight-threatening uveitis in Behçet's disease. Eye (Lond). 2007;21:824-825.
82. Bawazeer A, Raffa LH, Nizamuddin SH. Clinical experience with adalimumab in the treatment of ocular Behçet disease. Ocul Immunol Inflamm. 2010;18:226-232.
83. Leccese P, Latanza L, D'Angelo S, Padula A, Olivieri I. Efficacy of switching to adalimumab in a patient with refractory uveitis of Behçet's disease to infliximab. Clin Exp Rheumatol. 2011;29(4 Suppl 67):S93.
84. Tabbara KF, Al-Hemidan AI. Infliximab effects compared to conventional therapy in the management of retinal vasculitis in Behçet disease. Am J Ophthalmol. 2008;146:845-850.
85. Cordero-Coma M, Sobrin L. Anti-tumor necrosis factor-α therapy in uveitis. Surv Ophthalmol. 2015;60:575-589.
86. Vallet H, Seve P, Biard L, Baptiste Fraison J, Bielefeld P, Perard L, Bienvenu B, Abad S, Rigolet A, Deroux A, Sene D, Perlat A, Marie I, Feurer E, Hachulla E, Fain O, Clavel G, Riviere S, Bouche PA, Gueudry J, Pugnet G, Le Hoang P, Resche Rigon M, Cacoub P, Bodaghi B, Saadoun D; French Uveitis Network. Infliximab Versus Adalimumab in the Treatment of Refractory Inflammatory Uveitis: A Multicenter Study From the French Uveitis Network. Arthritis Rheumatol. 2016;68:1522-1530.
87. Atienza-Mateo B, Martín-Varillas JL, Calvo-Río V, Demetrio-Pablo R, Beltrán E, Sánchez-Bursón J, Mesquida M, Adan A, Hernández MV, Hernández-Garfella M Valls-Pascual E, Martínez-Costa L, Sellas-Fernández A, Cordero-Coma M, Díaz-Llopis M, Gallego R, García-Serrano JL, Ortego-Centeno N, Herreras JM, Fonollosa A, Garcia-Aparicio AM, Maíz-Alonso O, Blanco A, Torre-Salaberri I, Fernandez-Espartero C, Jovaní V, Peiteado D, Pato E, Cruz J, FérnandeV C, z-Cid, Aurrecoechea E, García-Arias Miriam, Castañeda S, Caracuel-Ruiz MA, Montilla-Morales CA, Antonio Atanes-Sandoval, Francisco F, Insua S, González-Suárez S, Sanchez-Andrade A, Gamero F, Ferrando LFL, Romero-Bueno F, García-González A, González RA, Muro EM, Carrasco-Cubero C, Olive A, Prior A, Vázquez J, Ruiz-Moreno O, Jiménez-Zorzo F, Manero J, Fernandez SM, Fernández-Carballido C, Rubio-Romero E, Pages FA, de Miera FJTS, Martinez MG, Díaz-Valle D, Longo FJL, Nolla JM, Álvarez ER, Martínez MR, González-López JL, Rodríguez-Cundin P, Hernández JL, González-Gay MA, Blanco R. Comparative study of infliximab versus adalimumab in refractory uveitis due to Behçet's disease, National multicenter study of 177 cases. Arthritis Rheumatol. 2019 Jun 25. doi: 10.1002/art.41026.
88. Jaffe GJ, Dick AD, Brézin AP, Nguyen QD, Thorne JE, Kestelyn P, Barisani-Asenbauer T, Franco P, Heiligenhaus A, Scales D, Chu DS, Camez A, Kwatra NV, Song AP, Kron M, Tari S, Suhler EB. Adalimumab in Patients with Active Non-infectious Uveitis. N Engl J Med. 2016;375:932-943.
89. Nguyen QD, Merrill PT, Jaffe GJ, Dick AD, Kurup SK, Sheppard J, Schlaen A, Pavesio C, Cimino L, Van Calster J, Camez AA, Kwatra NV, Song AP, Kron M, Tari S, Brézin AP. Adalimumab for prevention of uveitis flare in patients with inactive non-infectious uveitis controlled by corticosteroids (VISUAL II): a multicentre, double-masked, randomised, placebo controlled phase 3 trial. Lancet. 2016;388:1183-1192.
90. Kötter I, Zierhut M, Eckstein AK, Vonthein R, Ness T, Günaydin I, Grimbacher B, Blaschke S, Meyer-Riemann W, Peter HH, Stübiger N. Human recombinant interferon alfa-2a for the treatment of Behçet's disease with sight threatening posterior or panuveitis. Br J Ophthalmol. 2003;87:423-431.
91. Tugal-Tutkun I, Güney-Tefekli E, Urgancioglu M. Results of interferon-alfa therapy in patients with Behçet uveitis. Graefes Arch Clin Exp Ophthalmol. 2006;244:1692-1695.
92. Gueudry J, Wechsler B, Terrada C. Long-term effi cacy and safety of low-dose interferon alpha2a therapy in severe uveitis associated with Behçet disease. Am J Ophthalmol. 2008;146:837-844.
93. Onal S, Kazokoglu H, Koc A, Akman M, Bavbek T, Direskeneli H, Yavuz S. Long-term efficacy and safety of low-dose and dose-escalating interferon alfa-2a therapy in refractory Behçet uveitis. Arch Ophthalmol. 2011;129:288-294.
94. Yalçindağ FN, Uzun A. Results of interferon alpha-2a therapy in patients with Behcet's disease. J Ocul Pharmacol Ther. 2012;28:439-443.
95. Deuter CM, Zierhut M, Möhle A, Möhle A, Vonthein R, Stöbiger N, Kötter I. Long-term remission after cessation of interferon-αtreatment in patients with severe uveitis due to Behçet's disease. Arthritis Rheum. 2010;62:2796-2805.
96. Diwo E, Gueudry J, Saadoun D, Weschler B, LeHoang P, Bodaghi B. Long-term efficacy of interferon in severe uveitis associated with Behçet disease. Ocul Immunol Inflamm. 2017;25:76-84.
97. Ozguler Y, Leccese P, Christensen R, Esatoglu SN, Bang D, Bodaghi B, Çelik AF, Fortune F, Gaudric J, Gul A, Kötter I, Mahr A, Moots RJ, Richter J, Saadoun D, Salvarani C, Scuderi F, Sfikakis PP, Siva A, Stanford M, Tugal-Tutkun I, West R, Yurdakul S, Olivieri I, Yazici H, Hatemi G. Management of major organ involvement of Behçet's syndrome: a systematic review for update of the EULAR recommendations. Rheumatology (Oxford). 2018;57:2200-2212.
98. Yalçindag N, Köse HC. Comparison of the treatment results for Behçet uveitis in patients treated with infliximab and interferon. Ocul Immunol Inflamm. 2019;3:1-10.
99. Eser Ozturk H, Oray M, Tugal-Tutkun I. Tocilizumab for the treatment of Behçet uveitis that failed interferon alpha and anti-tumor necrosis factor-alpha therapy. Ocul Immunol Inflamm. 2018;26:1005-1014.
100. Fabiani C, Sota J, Rigante D, Vitale A, Emmi G, Vannozzi L, Franceschini R, Bacherini D, Frediani B, Galeazzi M, Tosi GM, Cantarini L.Rapid and Sustained Efficacy of Golimumab in the Treatment of Multirefractory Uveitis Associated with Behçet's Disease. Ocul Immunol Inflamm. 2019;27:58-63.
101. Fabiani C, Vitale A, Rigante D, Emmi G, Lopalco G, Di Scala G, Sota J, Orlando I, Franceschini R, Frediani B, Galeazzi M, Iannone F, Tosi GM, Cantarini L.The Presence of Uveitis Is Associated with a Sustained Response to the Interleukin (IL)-1 Inhibitors Anakinra and Canakinumab in Behçet's Disease. Ocul Immunol Inflamm. 2018 Aug 27:1-7.
102. Wakefield D, McCluskey P, Wildner G, Thurau S, Carr G, Chee SP, Forrester J, Dick A, Hudson B, Lightman S, Smith J, Tugal-Tutkun I; pre-treatment assessment review panel. Inflammatory eye disease: Pre-treatment assessment of patients prior to commencing immunosuppressive and biologic therapy: Recommendations from an expert committee. Autoimmun Rev. 2017;16:213-222.
103. Kisacik B, Pamuk ON, Onat AM, Erer SB, Hatemi G, Ozguler Y, Pehlivan Y, Kilic L, Ertenli I, Can M, Direskeneli H, Keser G, Oksel F, Dalkilic E, Yilmaz S, Pay S, Balkarli A, Cobankara V, Cetin GY, Sayarlioglu M, Cefle A, Yazici A, Avci AB, Terzioglu E, Ozbek S, Akar S, Gul A. Characteristics Predicting Tuberculosis Risk under Tumor Necrosis Factor-α Inhibitors: Report from a Large Multicenter Cohort with High Background Prevalence. J Rheumatol. 2016;43:524-529.
104. Anti-TNF kullanan hastalarda tüberküloz rehberi, Sağlık Bakanlığı, Türkiye Halk Sağlığı Kurumu, Ankara 2016.

105. Tugal-Tutkun I, Cingü K, Kir N, Yeniad B, Urgancıoglu M, Gül A. Use of laser flare-cell photometry to quantify intraocular inflammation in patients with Behçet uveitis. Graefes Arch Clin Exp Ophthalmol. 2008;246:1169-1177.

106. Kaçmaz RO, Kempen JH, Newcomb C, Gangaputra S, Daniel E, Levy-Clarke GA, Nussenblatt RB, Rosenbaum JT, Suhler EB, Thorne JE, Jabs DA, Foster CS; Systemic Immunosuppressive Therapy for Eye Diseases Cohort Study Group. Ocular inflammation in Behçet disease: incidence of ocular complications and of loss of visual acuity. Am J Ophthalmol. 2008;146:828-836.

107. Kump LI, Moeller KL, Reed GF, Kurup SK, Nussenblatt RB, Levy-Clarke GA. Behçet's disease: comparing 3 decades of treatment response at the National Eye Institute. Can J Ophthalmol. 2008;43:468-472.

108. Cingu AK, Onal S, Urgancioglu M, Tugal-Tutkun I. Comparison of presenting features and three-year disease course in Turkish patients with Behçet uveitis who presented in the early 1990s and the early 2000s. Ocul Immunol Inflamm. 2012;20:423-428.

109. Taylor SR, Singh J, Menezo V, Wakefield D, McCluskey P, Lightman S. Behcet disease: visual prognosis and factors influencing the development of visual loss. Am J Ophthalmol. 2011;152:1059-1066.