

# Penetran Oküler Travmalı Olgularda Katarakt Ekstraksiyonu ve İntraoküler Lens İmplantasyonu♦

Barış Yeniad (\*), Samuray Tuncer (\*\*), Cahit Özgün (\*\*\*)

## ÖZET

**Amaç:** Penetran travmalı olgularda, katarakt ekstraksiyonu ve intraoküler lens implantasyonu sonuçlarının değerlendirilmesi.

**Materyal-Metod:** 1990-2003 tarihleri arasında kliniğimize penetran travma sonrası glob perforasyonu ve travmatik katarakt nedeni ile başvuran, aynı seansda veya iki seans halinde reperasyon ve katarakt ekstraksiyonu uygulanan 112 hasta retrospektif olarak değerlendirildi. Primer reperasyon ve katarakt ekstraksiyonu + göz içi lens implantasyonu yapılan hastalar 1.grubu, reperasyon ve yara iyileşmesi sonrasında katarakt ekstraksiyonu + göz içi lens implantasyonu yapılan hastalar 2.grubu oluşturdu. İki grup postoperatif komplikasyonlar ve görme keskinliği açısından karşılaştırıldı. P<0.05 anlamlı kabul edildi.

**Sonuçlar:** Hastaların ortalama takip süresi  $19,0 \pm 21,0$  (2-108 ay) ay, ortalama yaş  $23,0 \pm 7,0$  (18 ay-70 yaş) olarak bulundu.112 hastanın 83'ünde (%74) yaralanma korneal, 22'sinde (%19,6) korneoskleral, 7'sinde (%6,4) ise skleral idi. 88 (%78.5) hastada katarakt ekstraksiyonu sonrasında intraoküler lens implantasyonu uygulandı. Postoperatif 112 hastanın 54'ünde (%50,9) 0.4 ve üzerinde görme keskinliği elde edildi. Postoperatif görme keskinliğini azaltan en önemli nedenler korneal ve retinal skarlar ile düzensiz astigmatizma idi. En sık gelişen komplikasyon 37 (%33) hastada görülen arka kapsül kesifliyi idi.

**Tartışma:** Penetran oküler travma sonrasında gelişen travmatik kataraktların tedavisinde, lens hasarı ve inflamasyonun durumuna göre reperasyon ile beraber (primer girişim) veya reperasyon sonrasında yara iyileşmesini takiben (sekonder girişim) katarakt ekstraksiyonu uygulanabilir. Prognoz tedavi zamanlamasından çok, yaralanmanın yerine, şiddetine ve oluşan komplikasyonlara bağlıdır.

**Anahtar Kelimeler:** Travmatik katarakt, primer girişim, sekonder girişim

## SUMMARY

### Primary Cataract Extraction and Intraocular Lens Implantation in Penetrating Ocular Trauma

**Purpose:** To analyze the postoperative outcomes after cataract extraction with intraocular lens for penetrating traumatic cataract.

(\*) Asis. Dr., İstanbul Üniversitesi İstanbul Tıp Fakültesi Göz Hast. A.D

(\*\*) Uzm. Dr., İstanbul Üniversitesi İstanbul Tıp Fakültesi Göz Hast. A.D

(\*\*\*) Prof. Dr., İstanbul Üniversitesi İstanbul Tıp Fakültesi Göz Hast. A.D

♦ TOD XXXVII. Ulusal Oftalmoloji Kongresinde Sözlü Bildiri olarak sunulmuştur.

Yazışma adresi: Dr. Barış Yeniad, İ.Ü. İstanbul Tıp Fak. Göz Hast. A.D., 34390 Çapa, İstanbul

**Material-Method:** 112 patients who were admitted to our clinic because of glob perforation with traumatic cataract caused by penetrating trauma were performed cataract extraction and reparation at the same procedure or a separate procedure between 1990-2003 years. The results were examined retrospectively. The first group was consisted of patients that primary reparation and cataract extraction were performed in the same time. In the second group cataract extraction was performed after primary reparation when the eye was recovered from injury. The postoperative complications and visual acuity between two groups were compared.  $P < 0.05$  was accepted as statistically significant.

**Results:** Mean age was  $23,0 \pm 7,0$  (18 months-70 years) with a mean follow-up  $19,0 \pm 21,0$  (2-108 months). Of 112 patients, 83 (%74) had corneal, 22 had (%19,6) corneascleral, 7 had (%6,4) scleral lacerations. Intraocular lens was implanted at 88 (%78,5) patients after cataract extraction. 12 (%20) patients were aphacic. 54 (%50,9) eyes were achieved 0.4 or better final visual acuity. Major causes of limited visual acuity were corneal scars, retinal scars and irregular astigmatism. The most common postoperative complication was posterior capsule opacification with a rate of %33 (37 eyes).

**Conclusion:** The traumatic cataract can be removed at the initial repair of the wound (primary procedure) or later, when the eye has recovered from injury (secondary procedure) according to lens damage and the severity of inflammation. The prognosis of traumatic cataracts with penetrating ocular trauma was more related to the location, the severity of wound and the complications than the timing of cataract extraction.

**Key Words:** Traumatic cataract primary procedure, secondary procedure

## GİRİŞ

Penetran ve künt travmalardan sonra katarakt gelişebilmektedir. Oküler laserasyonların yaklaşık %30'unda lens hasarı olduğu bildirilmiştir (1). Katarakt ekstraksiyonunun zamanlaması ise halen tartışmalıdır. Bazı yazarlar travmatik kataraktın reperasyonla beraber aynı seansa ekstraksiyonunu (primer girişim) savunurken, diğerleri ise göz iyileşmesini tamamladıktan sonra katarakt ekstraksiyonunu (sekonder girişim) savunmaktadır. Aynı şekilde intraoküler lensin (IOL) implantasyonunun katarakt ekstraksiyonu ile birlikte (primer implantasyon) veya daha sonra ikinci bir girişim olarak (sekonder implantasyon) uygulanması içinde farklı görüşler savunulmaktadır (2-5).

Bu çalışmada penetran glob yaralanması ile birlikte travmatik kataraktı olan 112 olgu değerlendirilmiştir. Katarakt ekstraksiyonu ve intraoküler lens implantasyonunun reperasyon ile aynı seansa yapıldığı olgular ile reperasyon sonrasında katarakt ekstraksiyonu ve intraoküler lens implantasyonu yapılan olgular karşılaştırılarak sonuçları değerlendirilmiştir.

## MATERYAL ve METOD

1990-2003 tarihleri arasında kliniğimize penetran glob yaralanması ile birlikte travmatik katarakt tanısı ile başvuran 112 hasta retrospektif olarak değerlendirildi. Oküler Travma Sınıflandırmasına (6) göre tüm hastalar-

da penetran yaralanma, korneoskleral laserasyon veya rüptür mevcut idi. Ancak hiçbir hastada glob içi yabancı cisim yoktu. İki aydan uzun süre takibi yapılan hastalar çalışmaya alındı. Tüm hastaların yaşı, yaralanma bölgesi, yaralanma nedeni, yaralanma ile primer operasyon arasındaki süre, primer reperasyon ile katarakt ekstraksiyonu arasındaki süre, uygulanan ek cerrahiler ile hastaların operasyon öncesindeki ve en son düzeltilmiş görme keskinlikleri kaydedildi.

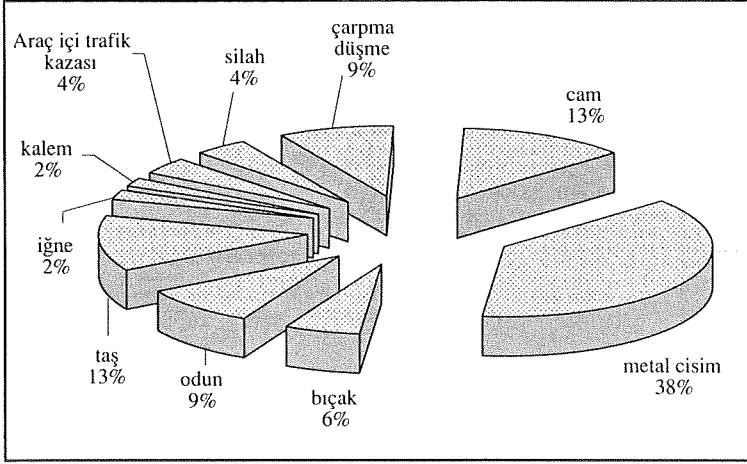
Hastaların ortalama yaşı  $23,7 \pm 17,0$  (18 ay-70 yaş), ortalama takip süresi ise  $19,0 \pm 21,0$  (2-108 ay) olarak kaydedildi. Hastaların 88'i (%78,5) erkek, 24'ü (%21,5) kadın idi. Yaralanma ile primer reperasyon arasındaki ortalama süre 1,41 gün (0-9 gün) olarak tespit edildi. 86 (%76,6) hastaya yaralanmayı takip eden 24 saat içinde, 26 hastaya (%23,4) ise geç başvurmaları nedeni ile 24 saatten daha uzun süre içinde reperasyon uygulandı.

Hastalarda yaralanma bölgeleri korneal, korneoskleral ve skleral olmak üzere üçe ayrıldı. 112 hastanın 83'ünde (%74) korneal, 22'sinde (%19,6) korneoskleral, 7'sinde (%6,4) ise skleral yaralanma tespit edildi.

Yaralanma nedenleri incelendiğinde en sık yaralanma nedeni delici metal alet ile olan yaralanmalardı (Şekil 1). Glob içi yabancı cisimi olan ve bu nedenle pars plana vitrektomi geçiren hastalar çalışmaya alınmadı.

Toplam 112 hastanın 42'sinde (%37,5) travmatik katarakt ekstraksiyonu primer reperasyon ile aynı zamanda yapıldı. Bu hastaların 27'una göz içi lensi konur-

Şekil 1. Yaralanma nedenleri



ken 15'i afak bırakıldı. Geriye kalan 70 (%62,5) hastaya ise primer reperasyondan ortalama  $53,7 \pm 62,6$  gün sonra katarakt ekstraksiyonu yapıldı. Bu hastaların da 61'ine göz içi lensi konurken 9 hasta afak bırakıldı. Primer reperasyon ve birlikte katarakt ekstraksiyonu yapılarak göz içi lensi konan hastalar 1.grup, primer reperasyondan sonra katarakt ekstraksiyonu yapılan ve göz içi lensi konan hastalar 2.grup, primer veya sekonder girişimle katarakt ekstraksiyonu yapılan ancak afak bırakılan hastalar ise 3.grup olarak değerlendirilerek sonuçlar karşılaştırıldı.

Gruplar arasındaki karşılaştırmada istatistik yöntem olarak Mann-Whitney U testi kullanıldı.  $P < 0.05$  anlamlı olarak kabul edildi.

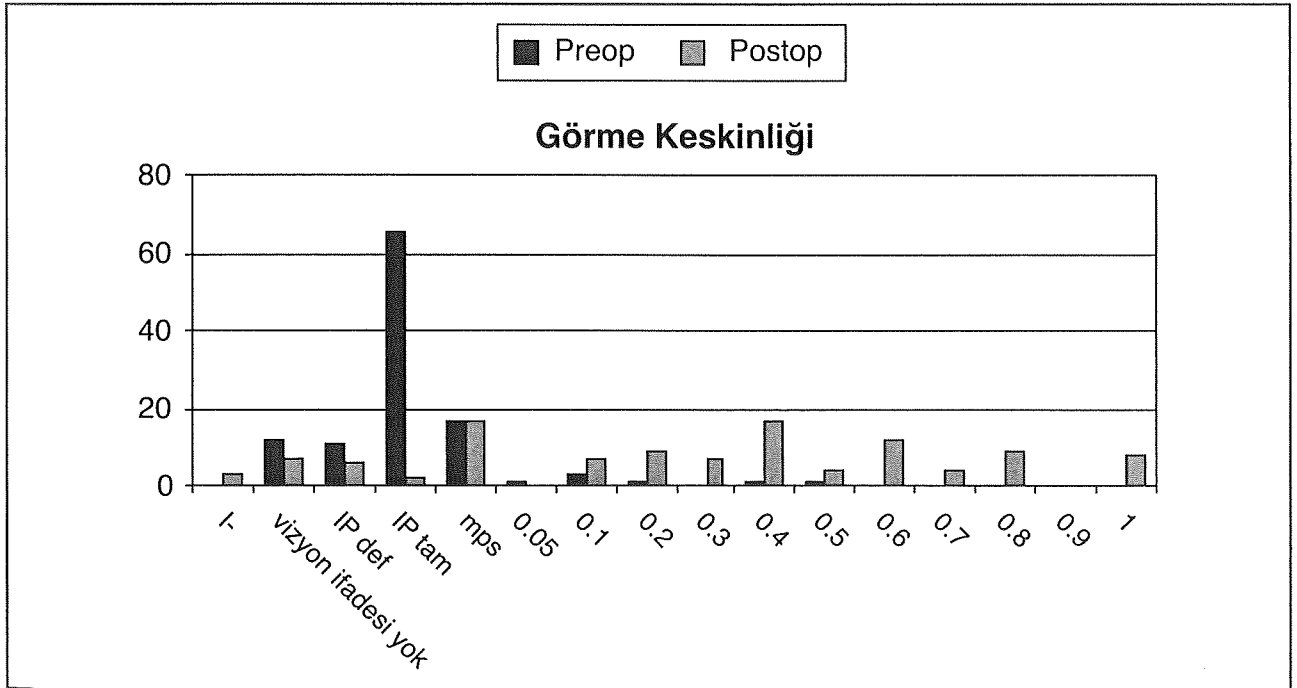
## BULGULAR

Hastaların preoperatif ve postoperatif en son düzeltilmiş görme keskinlikleri Şekil 2'de görülmektedir. Vizyon ifadesi alınabilen 106 hastanın 89'unda (%83,9) görme keskinliğinde artış kaydedildi. 54 hastada (%50,9) en son düzeltilmiş görme keskinliği 0.4 ve üzerinde idi. Dört hastada (%1,9) postoperatif dönemde görme keskinliği aynı kalırken, yedi (%6,6) hastada görme keskinliğinde azalma oldu. Görme keskinliğini azaltan en sık nedenler korneal ve retinal skarlar, düzensiz korneal astigmatizma, ftizis bulbi olarak kaydedildi (Tablo 1). 1.grupta 16 hastada (%59,2), 2.grupta 36 hastada (%59), 3.grupta ise 2 hastada (%8,3) 0.4 ve üzerinde görme keskinliği kaydedildi (Tablo 2).

Birinci ve ikinci grup arasında ortalama görme keskinliği açısından istatistiki olarak anlamlı fark bulunmadı ( $p > 0.05$ ). Üçüncü grubun ortalama görme keskinliği diğer iki gruba göre daha kötüydü ve istatistiki olarak anlamlı farklılık mevcut idi ( $p < 0.05$ ) (Tablo 2).

En sık rastlanan erken komplikasyon yara yerine si-neşiydi (18 hasta, %16). Dört hastada yara yerinden si-

Şekil 2. Preoperatif ve postoperatif görme keskinlikleri



**Tablo 1. Görme keskinliğini düşüren nedenler**

Düşük görme nedenleri (< 0.4)	
Düzensiz astigmatizma	13
Korneal skar	9
Ambliyopi	9
Ftizis bulbi	7
Retina dekolmanı	5
Retinal skar	2

zıntı görüldü ve terapötik kontakt lens (TKL) takıldı. Bir hastada sızıntının devam etmesi nedeni ile yara yeri tamiri yapıldı. Üç hastada operasyon sonrasında intraoküler hemoraji gelişti ancak herhangi bir cerrahi girişime gerek kalmadan hemorajiler spontan olarak çekildi (Tablo 3).

En sık görülen geç komplikasyon ise arka kapsül kesifleşmesiydi (37 hasta, %33). Bunlardan 12'sine Nd:YAG kapsülatomi uygulandı. Dört hastaya ise cerrahi olarak kapsül disizyonu uygulandı. Diğer hastalar ise arka kapsül kesifliği görme keskinliğini çok fazla düşürmediği için takip edildi. Ayrıca 10 (%8.9) hastada pupilla yakalanması görülürken, üç (%2.6) hastada görme keskinliğini etkilemeyen IOL desantralizasyonu görüldü. Bir hastada intraoküler lensin vitreye düşmesi nedeni ile pars plana vitrektomi+IOL çıkarımı yapıldı. Üç hastada sekonder glokom gelişti ve medikal tedavi ile kontrol altına alındı. IOL gerisinde membranı olan bir hastaya ise pars plana membranektomi uygulandı (Tablo 3).

Erken ve geç dönem komplikasyonlar karşılaştırıldığında primer ve sekonder girişim yapılan gruplarda anlamlı farklılık saptanmadı ( $p>0.05$ ).

Görme keskinliğinde azalma nedenleri Tablo 1'de görülmektedir. Bullöz keratopati gelişen iki hastada penetran keratoplasti operasyonu uygulandı. Retina dekolmanı gelişen 6 hastanın birinde konvansiyonel dekolman cerrahisi uygulanırken dört hastada uzun süre kontrollere gelmemeleri nedeni ile proliferatif vitreoretinopati gelişmişti ve prognozu kötü olduğundan cerrahi uygulanmadı. Bir hasta ise operasyonu kabul etmedi (Tablo 4).

## TARTIŞMA

Delici göz yaralanmaları okuler morbiditenin en sık nedenlerindedir. Delici göz yaralanmalarında lens hasarı %27 ile %60 oranlarında bildirilmiştir (1,7,8).

Literatürde penetran oküler travma ve travmatik katarakt, genç erkek ve çocuk hastalarda daha sık olarak bildirilmiştir (2,9,10,13). Çalışmamızda da literatüre uyumlu olarak hastalarımızın 88'i (%78.5) erkek idi. Ortalama yaş ise  $23,7\pm 17$  (18 ay-70 yaş) olarak bulundu. 12 yaş altındaki çocuk hasta sayısı ise 32 (%28.5) idi.

Yaralanma nedenleri ve yaralanma bölgeleri incelendiğinde literatürde en sık olarak delici alet ile olan korneal yaralanmalara rastlandığı bildirilmiştir (9,13). Çalışmamızda da bununla uyumlu olarak en sık metal ve delici aletler ile olan yaralanmalara rastlandı. Araç içi trafik kazası ve ateşli silah yaralanmaları daha az oranda rastlanmasına rağmen prognozları diğer yaralanma nedenlerine göre daha kötü bulundu. Hastalarımızın 83'ünde (%74) yaralanma bölgesi kornea, 22'sinde (%19,6) korneaskleral, 7'sinde (%6,4) ise sklera olarak tespit

**Tablo 2. Uygulanan cerrahi yöntemlere göre görme keskinlikleri**

Görme keskinlikleri / Uygulanan cerrahi	Primer girişim+AKIOL (1. grup)	Sekonder girişim+AKIOL (2. grup)	Afak (Primer veya sekonder girişim) (3. grup)
$\geq 0.4$	16 (%59.2)	36 (%59)	2 (%8.3)
0.1-0.4	6 (%22.2)	15 (%24.6)	5 (%20.8)
mps	3 (%11.2)	10 (%16.4)	6 (%25)
IP +	2 (%7.4)	0	8 (%33.4)
I -	0	0	3 (%12.5)
Toplam	27	61	24

**Tablo 3. Erken ve geç komplikasyonlar**

Postoperatif komplikasyonlar		
Arka kapsül kesifliği	37	%33
Yara yerine sineşi	18	%16
Pupilla yakalanması	10	%9
Retina dekolmanı	6	%5.3
Yara yerinden sızıntı	4	%3.5
IOL desantralizasyonu	3	%2.6
Vitreus içi hemoraji	3	%2.6
Sekonder glokom	3	%2.6
IOL önünde membran	2	%1.7
Büllöz keratopati	2	%1.7
Vitreusa IOL dislokasyonu	1	%0.8
İris kisti	1	%0.8

edildi. 0.4 ve üzerinde görme keskinliği korneal yaralanmalarda %50.6, korneaskleral yaralanmalarda %31.8, skleral yaralanmalarda ise %28.5 olarak bulundu. Pieramici ve arkadaşları (8) glob yaralanmalarını sınıflandırdıkları çalışmalarında yaralanma bölgesinin skleraya doğru uzanmasının kötü prognostik faktör olduğunu bildirmişlerdir. Literatürdeki diğer çalışmalarda da skleral yaralanmalarda en son görme keskinliğinin diğer yaralanma bölgelerine göre daha düşük olduğu tespit edilmiştir (10).

Lens hasarı ile birlikte olan göz yaralanmalarının tedavisinde yaralanmanın ciddiyeti önem kazanmaktadır. Ağır lens hasarında, ön kamarada kortikal materyal varlığı ve yüksek göz içi basıncında yoğun inflamasyon nedeni ile lens ekstraksiyonunun reperasyon ile beraber uygulanması, inflamasyon yokluğunda ve normal göz içi basıncında lens ekstraksiyonunun reperasyon sonrasında göz sakinleştiğinde de yapılabileceği bildirilmiştir (1,2).

Muga ve arkadaşları (1) 27 olguluk serilerinde primer girişim uyguladıkları 15 hastada operasyon sonrasında iritasyon ve komplikasyonların daha az görüldüğü, görsel rehabilitasyonun daha erken sağlandığını bildirmişlerdir. Moisseiev ve arkadaşları (2) ise 21 olguda reperasyon ve katarakt ekstraksiyonunu birlikte uygulamış, %75 oranında 0.5 ve üzerinde görme keskinliği elde etmişlerdir. Blum (4) ise travmatik kataraktlı 148 ol-

**Tablo 4. Uygulanan ek cerrahiler**

Uygulanan ek cerrahiler	
Kapsül Disizyonu	4
Pupilloplasti	3
Penetran Keratoplasti	2
Periferik İridektomi	1
PPV+IOL çıkarımı	1
Band Serklaj	1

guluk geniş serisinde delici göz yaralanması ile birlikte travmatik kataraktı olan 63 olguda katarakt ekstraksiyonunu ikinci bir cerrahi girişim olarak uygulamış ve IOL konan olgularda ortalama görme keskinliğini 20/35 olarak bildirmiştir. Afak olguların %11'inde ise görme keskinliği ışık hissi ve el hareketi düzeyinde kalmıştır. Bizim çalışmamızda 1.grupta 16 hastada (%59.2), 2.grupta 36 hastada (%59), 3.grupta ise iki hastada (%8.3) 0.4 ve üzerinde görme keskinliği kaydedildi.

Benezra ve arkadaşları (11) travmatik kataraktlı çocuk hastalarda intraoküler lensin kontakt lense göre, görme keskinliği, binoküler görme ve kaymayı önleme açısından üstün olduğunu belirtmişlerdir. 40 olguluk serilerinde intraoküler lens yerleştirdikleri 23 olgunun %73.9'unda, kontakt lens kullanan 17 olgunun ise 35.3'ünde 20/50 üzerinde görme keskinliğini elde etmişlerdir. Çalışmamızda oniki yaş altındaki 32 çocuk hastanın 21 (%65.6)'ine göz içi lensi konuldu, dokuz (%34.4) hasta ise afak bırakıldı ve kontakt lens kullanıldı. İntraoküler lens yerleştirilen olgularda 0.4 ve üzerinde görme keskinliği %57.1, kontakt lens kullanılan olgularda ise %28.5 olarak tespit edildi.

Literatürdeki yayınlarda arka kapsül kesifliği %30 - %38.9 oranlarında bildirilmiştir (12,14). Bizim çalışmamızda da literatür ile uyumlu olarak primer cerrahi uygulanan grupta %36.1, sekonder girişim uygulanan grupta ise %31.4 olarak bulundu.

Bazı yazarlar inflamasyonun ve sineşi gibi ikinci cerrahiye zorlaştıran komplikasyonların önlenmesi amacıyla katarakt ekstraksiyonunun reperasyon ile aynı seansa yapılmasını önermişlerdir (1,2,3). Bizim çalışmamızda, reperasyon sonrasında medikal tedavi ile inflamasyonun en aza indirilerek, travmaya bağlı kornea ödeminin ikinci cerrahi öncesinde azalması ile ortamın daha rahat görülebileceği ve bunda yara yeri iyileşmesinden sonra uygulanan katarakt ekstraksiyonunu kolay-

laştırdığı görülmüştür. Çalışmamızda görme keskinliklerinin ve komplikasyon oranlarının primer ve sekonder girişimli olgularda benzer olduğu, lens hasarı ve inflamasyonun durumuna göre tek veya iki seansda katarakt ekstraksiyonun yapılabileceği sonucuna varılmıştır.

#### KAYNAKLAR

1. Muga R, Maul E: The management of lens damage in perforating corneal lacerations. *Br J Ophthalmol* 1978; 62: 784-787
2. Moisseiev J, Segev F, Harizman N, et al: Primary Cataract Extraction and Intraocular Lens Implantation in Penetrating Ocular Trauma. *Ophthalmology* 2001; 108: 1099-1103
3. Lamkin JC, Azar DT, Mead M ve ark: Simultaneous corneal laceration repair, cataract removal and posterior chamber intraocular lens implantation. *Am J Ophthalmol*. 1992; 113: 626-631.
4. Blum M, Tetz MR, Greiner C, Voelcker HE: Treatment of traumatic cataracts. *J Cataract Refract Surg* 1996; 22: 342-346
5. Rubsamen PE, Irvin WD, McCuen BW 2nd, et al: Primary intraocular lens implantation in the setting of penetrating ocular trauma. *Ophthalmology* 1995; 102: 101-107
6. Kuhn F, Morris R, Witherspoon D, Heimann K, Jeffers JB, Treister G: A Standardized Classification of Ocular Trauma. *Ophthalmology* 1996; 103: 240-243
7. Macewen CJ: Eye injuries: a prospective survey of 5671 cases. *Br J Ophthalmol* 1989; 73: 888-894
8. Pieramici DJ, Sternberg P Jr, Aabereg TM Sr, et al: A system for classifying mechanical injuries of the eye (globe). The Ocular Trauma Classification Group. *Am J Ophthalmol* 1997; 123: 820-831
9. Dürük K, Budak K, Turaçlı E, Işıklıçelik Y, Çekiç O: Delici Göz Yaralanmaları (497 Olgunun Sonuçları). *T Oft Gaz.* 1993; 23: 229-233
10. Kargı ŞH, Hoşal B, Gürsel E: Penetran Göz yaralanmalarında Son Görme Keskinliği Üzerine Etkili Prognostik Faktörler. *T Oft Gaz.* 1999; 29: 252-259
11. Benezra D, Cohen E, Rose L: Traumatic Cataract in Children: Correction of Aphakia by Contact Lens or Intraocular Lens. *Am J Ophthalmol* 1997; 123: 773-782
12. Bowman RJC, Yorston D, Wood M et al: Primary Intraocular Lens Implantation for Penetrating Lens Trauma in Africa.. *Ophthalmology* 1998, 105: 1770-1774
13. Turgut S, Ovalı T, Öngör E, Azizi M: Çocuklardaki Perforan Göz Yaralanmalarının Etiyolojisi. XXVI. Ulusal Oftalmoloji Kongre Bülteni 1992; 802-805
14. Özgün C, Azızağaoğlu A, Tutkun İT, Öngör E: Ön Segment Yaralanması ve Travmatik Kataraktlı Olgularda Tek Seansda Reperasyon, Dissizyon-Aspirasyon ve İOL İmplantasyonu. XXV. Ulusal Oftalmoloji Kongre Bülteni 1991; 329