

İris Juvenil Ksantogranülomu: Olgu sunumu

Samuray Tuncer (*), Barış Yeniad (**), Gönül Peksayar (***)

ÖZET

Amaç: Kombine radyasyon ve steroid tedavisine cevap veren iris juvenil ksantogranüolmlu bir olgumuzu bildirmektir.

Gereç-Yöntem : Kliniğimize 3 aydır sağ gözde kızarıklık, iriste renk değişikliği ve tekrarlayan hifema öyküsü ile getirilen ve tipik deri lezyonları olan 10 aylık kız çocuğunun klinik muayenesi yapıldı. Antiglokomatöz tedaviye cevap vermeyen göz içi basıncı yüksekliği nedeni ile kombine radyasyon ve steroid tedavisi uygulandı ve sonuçları incelendi.

Bulgular: Yapılan ilk muayenede sağ gözde kızarıklık, heterokromi, hifema ve yüksek göz içi basıncı tespit edildi. Hastada juvenil ksantogranülom tanısı deri biopsisi ile önceden konulmuştu. Topikal tedaviye rağmen göz içi basıncında düşüş sağlanamadı. Bunun üzerine hastaya 3 gün boyunca 300 rad strantium90 ile radyasyon tedavisi uygulandı ve 3. ay sonunda göz içi basıncı kontrol altına alındı. Hastanın 5 yıllık takibi sonunda lezyonda nüks görülmedi. Fakat şaşılığa bağlı olarak gelişen amblyopi nedeniyle sağ gözde görme keskinliği düşük kaldı.

Sonuç: İris juvenil ksantogranülomu çocuklarda başarı ile tedavi edilebilir. Ancak bu yaş grubunda şaşılık ve ambliyopiyi önlemek amacı ile hastaların sıkı takip ve tedavileri yapılmalıdır.

Anahtar Kelimeler: İris juvenil ksantogranülomu, kombine radyoterapi - steroid tedavisi, amblyopi

SUMMARY

İris Juvenile Xanthogranuloma: Case report

Purpose: To report a case of juvenile xanthogranuloma of iris managed with combined radiation and steroid therapy.

Material - Method: A 10-month old girl presented to our clinic with a history of recurrent hyphema, redness, heterochromia of the right eye and typical skin lesions. After clinical examination, the patient was prescribed topical antiglaucomatous drugs. However, despite treatment the intraocular pressure remained high. Combined radiation and steroid therapy was applied and the results were evaluated.

Results: At first visit, the ophthalmological examination revealed redness, heterochromia, hyphema and high intraocular pressure at the right eye. Juvenil xanthogranuloma has been diagnosed by skin biopsy previously. Despite topical anti-glaucomatous medication. the intraocular pressure remained high. Therefore, radiation therapy with strantium90 was applied for three

(*) Uzman Dr., İstanbul Üniversitesi İstanbul Tıp Fakültesi Göz Hast. A.D

(**) Araş. Gör. Dr., İstanbul Üniversitesi İstanbul Tıp Fakültesi Göz Hast. A.D

(***) Prof. Dr., İstanbul Üniversitesi İstanbul Tıp Fakültesi Göz Hast.A.D

Yazışma adresi: Dr. Samuray Tuncer, İst. Tıp Fak. Göz Hast. A.D., Çapa, İstanbul

days. At the end of the third month the intraocular pressure was controlled. Five years following cessation of all treatment, the lesion did not recur. However, the visual acuity of the right eye remained low related to the strabismic amblyopia.

Conclusion: Juvenil xanthogranuloma of iris can be treated succesfully in children. However, their follow-up and treatment should be routinely carried out as strabismus and amblyopia may develop in this age group.

Key Words: İris juvenile xanthogranuloma, combined radiation and steroid therapy, amblyopia.

GİRİŞ

Juvenil ksantogranülom, sıklıkla ilk 2 yaş altındaki çocukları etkileyen iyi huylu non-Langerhans deri hastalığıdır (1). İris juvenil ksantogranülomu etkilenen hastaların % 85' inde 1 yaşından önce görülür (1,2). Erişkinlerde ise çok nadir görülen bir hastalıktır (3). Cilt dışında en sık tutulan organ göz olmasına rağmen, sıklığı % 0.3-0.5 'dir (4). Juvenil ksantogranülom çocukluk çağında spontan hifemaya yol açan en önemli sebeplerden biridir. Diğer göz bulguları, iris heterokromisi, iris ve siliyer cisim kitleleri, tek taraflı glokom, katarakt ve üveit olarak sayılabilir (5). Görünür iris lezyonu veya karakteristik deri lezyonları yokluğunda, malign melanom, medulloepitelioma, iris nevüsü, leiomyom, orak hücreli hastalık ve akut lenfoblastik lösemi ile ayırıcı tanısı yapılmalıdır (6). Sekonder glokom ve görme kaybının engellenmesi amacı ile mutlaka erken tanı ve tedavisi gereklidir (7).

Literatürde iris juvenil ksantogranülomu ile ilgili ülkemizden yayınlanan ilk ve tek makale Oğuz ve arkadaşlarına aittir (8). Bu makalede, tekrarlayan hifema öyküsü ile kliniğimize başvuran ve kombine radyoterapi ve steroid tedavisine cevap veren 10 aylık iris juvenil ksantogranümlü kız çocuğu olgu sunumu olarak bildirilmiştir.

OLGU SUNUMU

10 aylık kız çocuğu, ailesi tarafından 3 aydır sağ gözde tekrarlayan hifema, gözde kızarıklık ve irisde renk değişikliği şikayetleri ile kliniğimize başvurdu. Yüz, boyun, kol ve göğüs bölgelerinde karakteristik deri lezyonları mevcut idi. İlk deri lezyonu 1 aylık iken yüzünde oluşmuştu. Deri lezyonları, sarı veya sarı-kırmızı renkte, kabarıklık, sınırları belirgin ve boyutları 2-22 mm. arasında değişmekteydi (Resim 1). Juvenil ksantogranülom tanısı, yapılan deri biyopsisi ile daha önceden konulmuştu.

Histopatolojik olarak tüm preparatlarda geniş ve saydam sitoplazmalı ksantomatöz hücre grupları ile ayrılmış yoğun fibrohistiositik hücre proliferasyonu görülmekteydi. Epidermal ve subepidermal deri ekleri korun-

muştu (Resim 2). Hücresel infiltrat geniş histiositler ile köpüksü ve geniş sitoplazmalı ksantomatöz hücrelerden oluşmaktaydı. Dev hücrelere ise rastlanmadı (Resim 3).

Yapılan ilk muayenede sağ göz alt kapağında hafif şişlik ve kızarıklık dikkati çekmekteydi. Kornea oldukça ödemliydi. İris alt kadranda vaskularizasyon ve küçük sarımsı Lisch benzeri nodüller yer alıyordu (Resim 4). Kornea çapı 13 mm, göz içi basıncı ise 43 mmHg olarak ölçüldü. Fundus muayenesinde optik diskte minimal bir eks kavasyon dikkati çekmekteydi (c/d ~ 0.4). Sol göz bulguları tamamen normaldi.

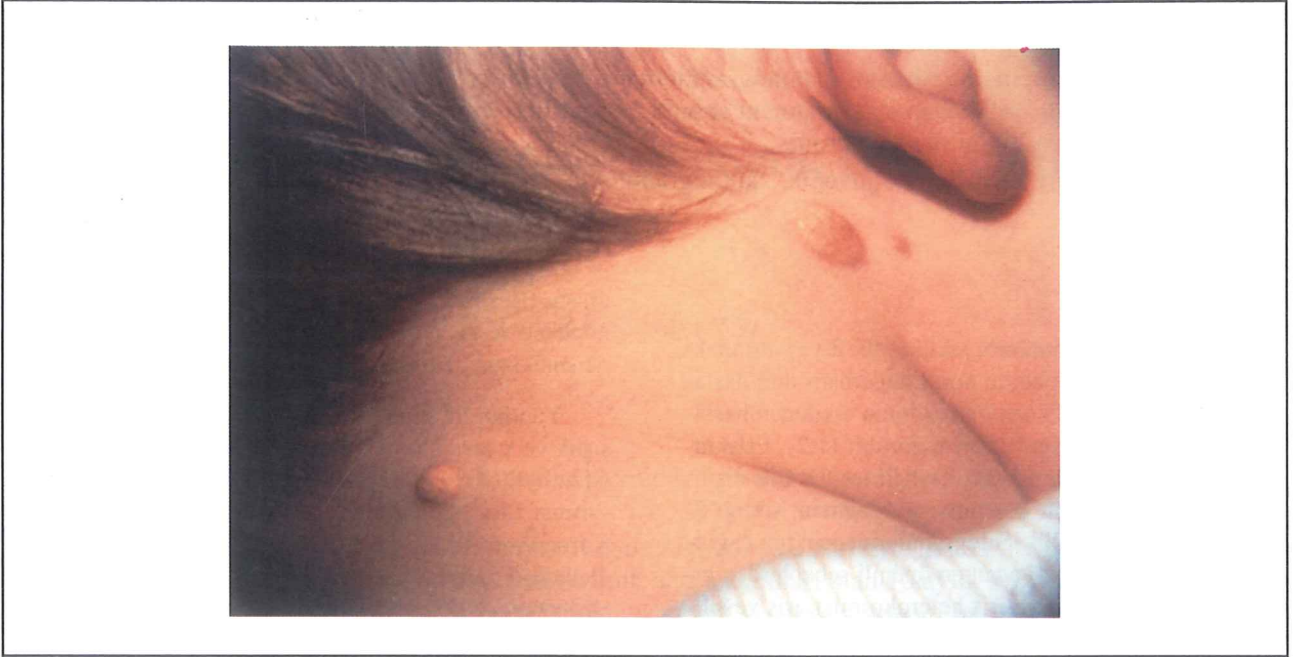Hastaya tedavi olarak topikal steroid (prednizolon asetat % 1, günde dört kez), topikal miyotik (siklopentalat % 1, günde iki kez), topikal karbonik anhidraz inhibitörü (dorzolamid % 2, günde iki kez) ve oral anti-glokomatöz ilaç (asetazolamid, 10 mg/gün/kg) başlandı. 1 hafta sonraki göz içi basıncı tedaviye rağmen 37 mmHg düzeyindeydi. Bu tedaviye ek olarak, üç gün boyunca strantium90 ile düşük doz (300 rad) radyasyon tedavisi uygulandı. 3. gün sonunda kornea çok ödemli olmasına karşın göz içi basıncı 24 mmHg olarak ölçüldü. Kornea ödemi nedeni ile tedaviye topikal hipertonic solüsyon (dimetikon, günde üç kez) eklendi. Radyasyon tedavisinden iki hafta sonra kornea saydamlığını kazandı ve iristeki vaskularizasyon geriledi. Göz içi basıncının 17 mmHg ölçülmesi üzerine oral asetazolamid tedavisi kesildi. Topikal steroidler yavaş yavaş azaltılarak 1 ay içinde kesildi.

3 ay sonunda minimal megalokornea (horizontal çap 12 mm) ve heterokromi tespit edildi (Resim 5). Göz içi basıncı kontrol altına alındı (17 mmHg). Fundus muayenesinde, papilla merkezinde derin bir eks kavasyonun olduğu görüldü (c/d ~ 0.4). Tüm tedaviler bu süre içinde kesildi.

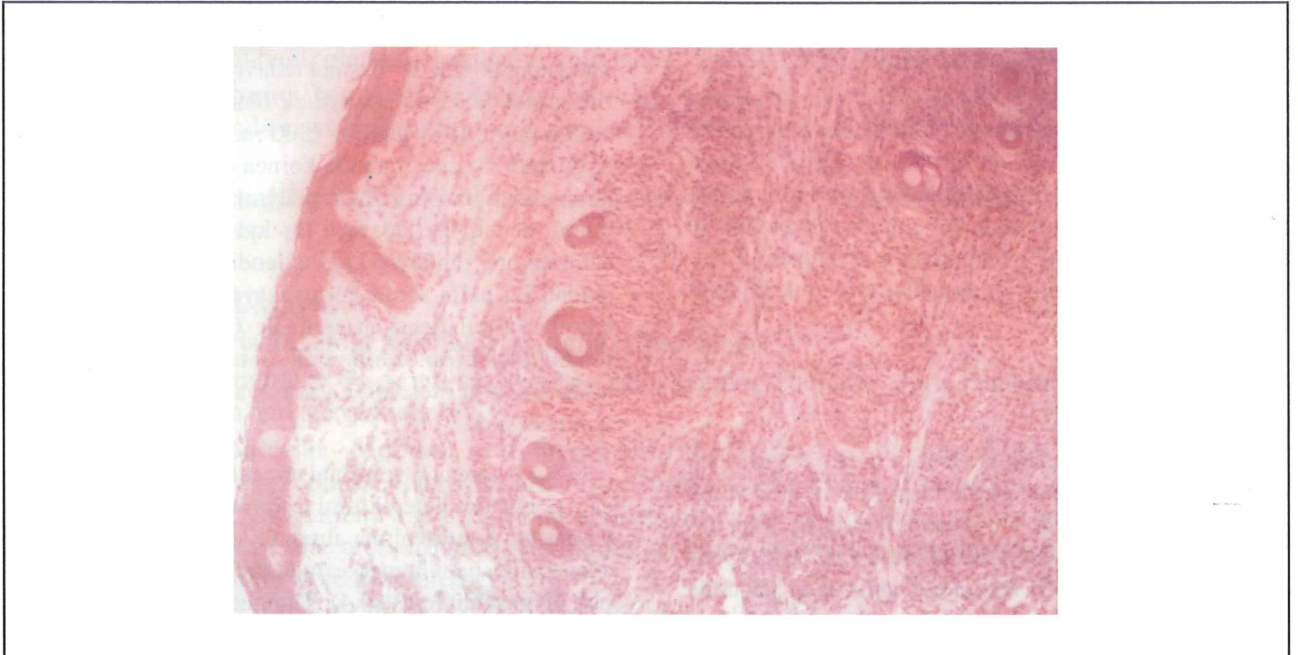
1 yıl sonunda sağ gözde 25-30^olik dışa kayma gelişti. Hasta oklüzyon tedavisini kabul etmedi. Şaşılık cerrahisi uygulandı ve operasyon sonrasında 5^o den az bir kayma ile başarı sağlandı.

Tedavi sonlandırıldıktan sonraki 5 yıl süresi içinde iristeki vaskularizasyonun kaybolmasıyla tekrar hifema

Resim 1. *Deri lezyonları sarı veya sarı-kırmızı renkte, kabarık, sınırları keskin ve 2-22 mm büyüklüğündeydi.*



Resim 2. *Tüm preparatlarda ksantamotöz hücreler ile ayrılmış yoğun fibröhistiositik hücre proliferasyonu görülmekteydi. (Hemotoksilen-Eozin; orijinal büyütmeye x 100)*

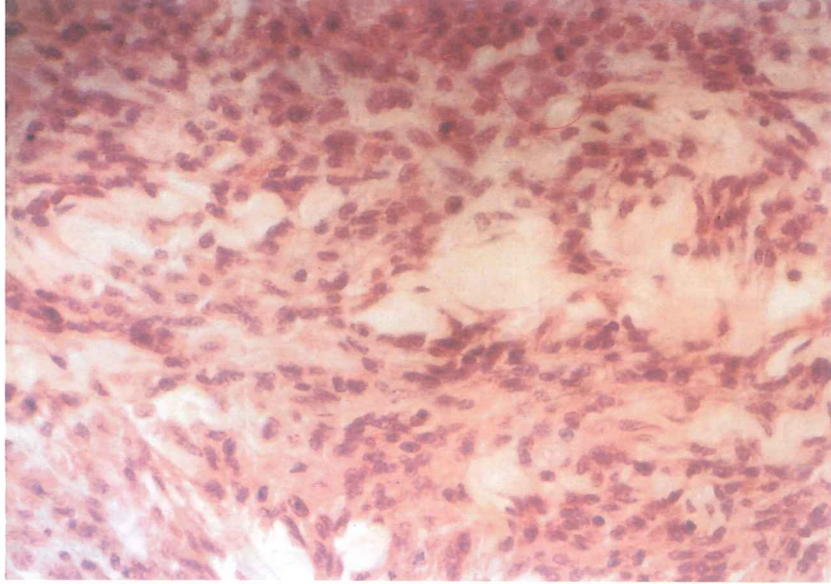


görülmedi. Göz içi basıncı ise normal seyretti ve kornea saydam olarak kaldı. Ancak en iyi düzeltilmiş görme keskinliği sağ gözde 1/10, sol gözde 10/10 olarak kaydedildi. Görme keskinliğindeki bu fark sağ gözde şaşılık nedeni ile gelişen ambliyopiye bağlandı.

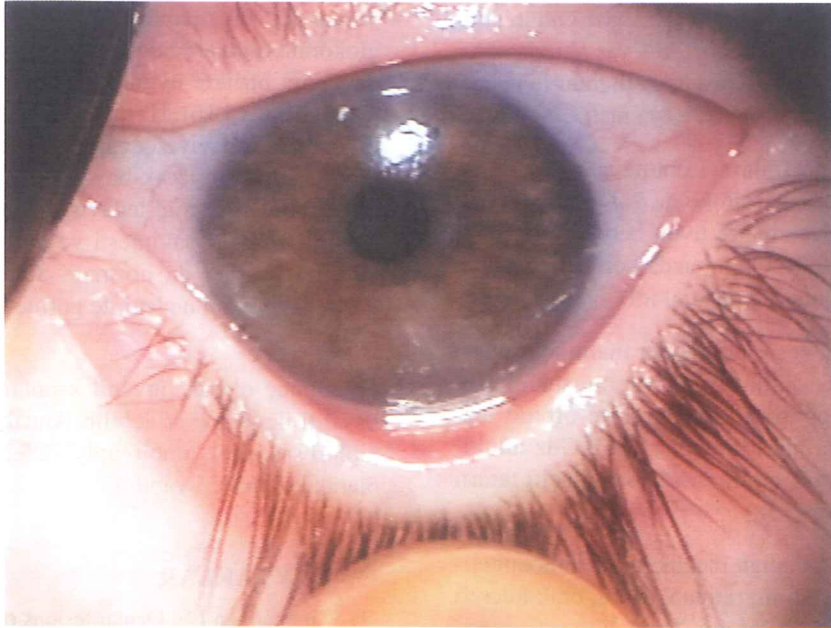
TARTIŞMA

Juvenil ksantogranülom iyi huylu ve kendini sınırlayan bir deri hastalığıdır. Sıklıkla gözü ve ilişkili dokuları tutar. Karakteristik deri lezyonları tek veya birden çok olabilen sarı, sarı-kırmızı veya kahverengi renkte, kaba-

Resim 3. Hücresel infiltrat geniş histiositler ile köpüksü geniş sitoplazmalara sahip ksantomatöz hücrelerden oluşmaktaydı. (Hemotoksilen-Eozin; orijinal büyüme x 400)

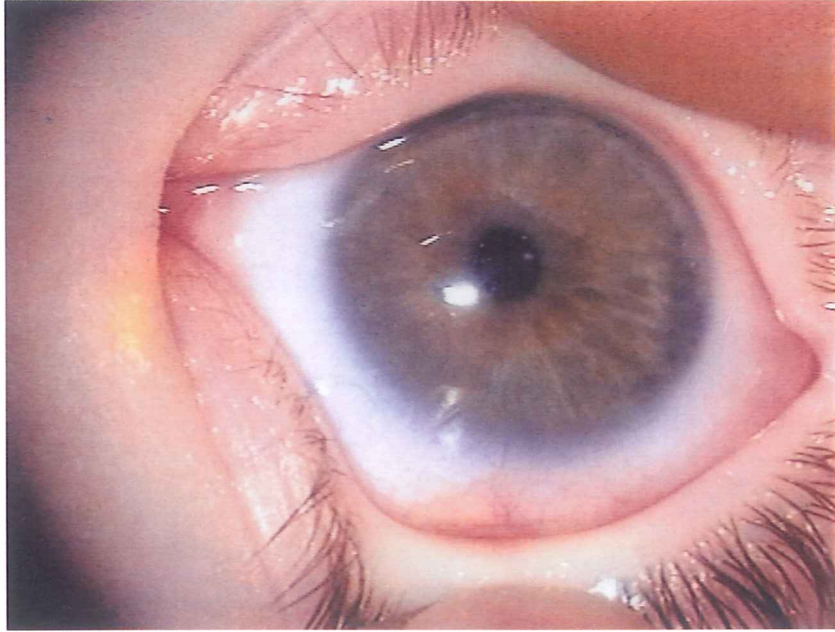


Resim 4. Tedavi Öncesi (Sağ göz)



rık, sınırları belirgin olan ve büyüklüğü 3-20mm arasında değişen lezyonlardır. Deri lezyonları sıklıkla boyun ve baş bölgesinde olmakla beraber vücudun her bölge-

sinde görülebilir. Göz bulguları deri bulguları ile aynı zamanda görülebilir. Bu lezyonlar zamanla gelişebilir veya hiçbir gelişim göstermezler (7). Hastamızda juvenil

Resim 5. Tedavi Sonrası (Sağ göz)

ksantogranülom tanısı deri biyopsisi ile konmuştu. Göz tutulumu ise 6 ay sonra görüldü. Zimmerman (1) ve Sanders'in (2) 13 ve 20 olguluk serileri göz önüne alındığında uveal tutulumun % 85 olguda 1 yaş altında olduğu görülmektedir. Bizim olgumuzda da literatürle uyumlu olarak göz bulguları 7 aylıkken başlamıştı.

Oküler komplikasyonlar, kanamaya eğilimli ve spontan hifema ile sekonder glokoma yol açan ön uveal lezyonlar, korneal boyanma ve üveit benzeri klinik ile karakterizedir. (1,2,5,7,9). Olgumuzda korneal boyanma dışındaki tüm klinik bulgular mevcut idi.

Geçmişte glokom veya intraoküler malinite şüphesi ile bu olgulara birçok enükleasyon yapılmıştır (1,10). Kapak, kornea, konjonktiva, episkleral ve orbital lezyonlar daha az oranda bildirilmiştir (1,11). Göz tutulumu hemen her zaman tek taraflıdır. Az sayıda çift taraflı olgular da bildirilmiştir (12).

Ayırıcı tanı, üveit, malign melanom, medulloepitelioma, iris nevüsü, leiomyom, retinablastom, orak hücreli hastalık, akut lenfoblastik lösemi, prematüre retinopatisi, persistan hiperplastik primer vitreus ve retinoskizis ile yapılmalıdır (6,7,9,13).

İris juvenil ksantagranulomunda başarılı bir tedavi şu şekilde planlanabilir. Eğer klinik tanı deri biyopsisi ile konur ve sekonder glokom mevcut değilse topikal,

periokuler veya sistemik kortikosteroid tedavisi etkili olabilir (6,10,14). Eksizyon genelde küçük uveal lezyonlar için uygulanır (9). Dirençli özellikle sekonder glokomlu olgularda düşük doz radyoterapi ve steroid tedavisinin birlikte uygulanmasının yararlı olduğu bilinmektedir (8,15,16). Hastamızda, topikal steroid ve anti-glokomatöz tedaviye cevap alınmadığı ve lezyon eksizyon ile çıkarılabilecek boyuttan daha büyük olduğu için radyasyon ve steroid tedavisi birlikte uygulandı. Bu tedavi altında göz sakinleşti ve tekrar hifema görülmedi. Göz içi basıncı da normale döndü. Ancak etkilenen gözde ambliyopi nedeni ile görme keskinliğinde artış olmadı.

Sonuç olarak, juvenil ksantagranulom çocuklarda başarılı ile tedavi edilebilir. Ancak bu yaş grubunda takipleri şaşılık ve ambliyopiyi önlemek amacı ile düzenli olarak kontrolleri yapılmalıdır.

KAYNAKLAR

1. Zimmerman LE. Ocular lesions of juvenile xanthogranuloma. Nevoxanthoendothelioma. Trans Am Acad Ophthalmol Otolaryngol. 1965; 69: 412-442.
2. Sanders TE. Intraocular juvenile xanthogranuloma (Nevoxanthoendothelioma): a survey of 20 cases. Am J Ophthalmol. 1962; 3: 455-462.
3. Parmley VC, George DP, Fannin LA. Juvenile xanthog-

- ranuloma of the iris in an adult. *Arch Ophthalmol.* 1998; 116: 377-379.
4. Chang MW, Frieden IJ, Good W. The risk intraocular juvenile xanthogranuloma: survey of current practices and assessment of risk. *J Am Acad Dermatol.* 1996; 34: 445-449.
 5. Zamir E, Wang RC, Krishnakumar S, Leverant AA, Dugel PU, Rao NA: Juvenile xanthogranuloma masquerading as pediatric chronic uveitis; a clinicopathologic study. *Surv Ophthalmol.* 2001; 46: 164-171.
 6. Murdoch IA, DosAnjos R, Parsons JM, Calver DM: Spontaneous hyphema in childhood. *Eur J Pediatr.* 1991; 150: 717-718.
 7. Raz J, Sinnreich Z, Freund M, Assia EI: Congenital uveal xanthogranuloma. *J Pediatr Ophthalmol Strabismus.* 1999; 36: 344-346.
 8. Oğuz V, Haye C, Desjardins L: İris juvenil xanthogranülomu. Doğan ÖK, Okutan S, Özkan F (Ed.ler): *TOD XXII. Ulus. Kong. Bült.* (1988), Cilt 2. Konya: Ülkü Basımevi, s. 830, 1988.
 9. Howard GM. Spontaneous hyphema in infancy and childhood. *Arch Ophthalmol.* 1962; 68: 615-619.
 10. Gass JDM. Management of juvenile xanthogranuloma of the iris. *Arch Ophthalmol.* 1964; 71: 344-347.
 11. Sanders TE. Infantile xanthogranuloma of the orbit: a report of three cases. *Am J Ophthalmol.* 1966; 61: 1299-1306.
 12. Hadden OB. Bilateral juvenile xanthogranuloma of the iris. *Br J Ophthalmol.* 1975; 59: 699-702.
 13. Appelboom T, Durso F. Retinoblastoma presenting as a total hyphema. *Ann Ophthalmol.* 1985; 17: 508-510.
 14. Casteels I, Olver J, Malone M, Taylor D. Early treatment of juvenile xanthogranuloma of the iris with subconjunctival steroids. *Br J Ophthalmol.* 1993; 77: 57-60.
 15. Karcioglu ZA, Mullaney PB. Diagnosis and management of iris juvenile xanthogranuloma. *J Pediatr Ophthalmol Strabismus.* 1997; 34: 44-51.
 16. Muller RP, Junemann G. Results of radiotherapy in case of juvenile xanthogranuloma of the iris. *Strahlentherapie.* 1983; 159: 277-282.