

## Patolojik Miyopiye Bağlı Subfoveal Koroid Neovaskülerizasyonu Olgularında Fotodinamik Tedavi

Serra Karaçorlu (\*), Hakan Özdemir (\*), Murat Karaçorlu (\*)

### ÖZET

**Amaç:** Bu çalışmanın amacı, patolojik miyopi sonucunda gelişen subfoveal koroid neovaskülerizasyonlarında verteporfin kullanılarak yapılan fotodinamik tedavi uygulamasının sonuçlarını değerlendirmektir.

**Yöntem:** Fotodinamik tedavi sonuçları değerlendirilirken olguların her kontrolde görme keskinliği ve sistemik oftalmolojik muayenesi yapıldı; renkli fundus fotoğrafları, floresein ve indosiyanın yeşili anjiyografileri çekildi. Tedavi sonrası olgular birinci ve üçüncü aylarda ve daha sonraki takiplerde ise üçer ay aralar ile kontrollere alındı. Tedavi sonrası üçüncü aydaki muayenesinde koroid neovaskülerizasyonunda orta derecede sızıntı ya da ilerleme izlenen olgularda tedavi protokolü tekrarlandı.

**Sonuçlar:** Patolojik miyopiye bağlı olarak subfoveal koroid neovaskülerizasyonu olan 6 olgunun, 6 gözü değerlendirildi. Takip süreleri 6 ile 12 ay arasında değişmekte olup ortalama takip süresi 9.0 ( $\pm 3.2$ ) aydı. Fotodinamik tedavi sonrası yapılan ilk kontrol muayenelerinde tüm olgularda koroid neovaskülerizasyonunda sızıntının gerilediği izlendi. Olguların son kontrol anjiyografilerinde 2 (%33,3) olguda koroid neovaskülerizasyonun tamamen gerilediği, 4 (%66,6) olguda da az miktarda sızıntı olduğu tespit edildi. Takip süresince hiç bir olgunun görme keskinliğinde azalma izlenmezken, 4 (%66,6) olguda görme keskinliğinde artış oldu. Fotodinamik tedavi sonrası en belirgin görme artışı ilk görme keskinliği 2/10 olan 2 numaralı olguda tespit edildi. İki (%33,3) olguda fotodinamik tedavi tekrarlandı. Fotodinamik tedavi hiç bir olguda sistemik ya da oküler komplikasyonlara neden olmadı.

**Tartışma:** Patolojik miyopiye bağlı olarak gelişen subfoveal yerleşimli koroid neovaskülerizasyonu olgularında fotodinamik tedavi uygulaması ile görme keskinlikleri korunmuş veya artmış ve koroid neovaskülerizasyonda gerileme kaydedilmiştir.

**Anahtar Kelimeler:** Patolojik miyopi, subfoveal koroid neovaskülerizasyonu, verteporfin, fotodinamik tedavi

### SUMMARY

#### Photodynamic Therapy in Patients With Subfoveal Choroidal Neovascularization Secondary to the Pathologic Myopia

**Purpose:** The aim of this study is to evaluate the results of photodynamic therapy with verteporfin in patients with subfoveal choroidal neovascularization due to pathologic myopia.

Mecmuaya Geliş Tarihi: 08.02.2002

Düzeltilmeden Geliş Tarihi: 13.05.2002

Kabul Tarihi: 21.05.2002

**Methods:** Visual acuity testing, systemic ophthalmologic examination, color photographs, fluorescein and indocyanine green angiography were used to evaluate the results of photodynamic therapy with verteporfin. Follow-up examination were scheduled at 1 month, at 3 months after the treatment and thereafter every 3 months. Retreatments were considered when moderate leakage or the progression of the leakage was observed at 3 months intervals.

**Results:** Six eyes of 6 patients with subfoveal choroidal neovascularization due to pathologic myopia were enrolled. Follow-up ranged from 6 to 12 months with a mean of 9,0 ( $\pm$  3,2) months. Reduction in the size of leakage area from choroidal neovascularization was noted in all patients in the first control examination. At the last follow-up 2 (33,3%) patients showed no leakage and 4 (66,6%) patients had minimal leakage from choroidal neovascularization. No deterioration in visual acuity was observed in any case during follow-up. Four (66,6%) patients had some improvement of their vision. Improvement in visual acuity after photodynamic therapy was greatest in patient 2 with an initial visual acuity of 2/10. Retreatment was required in 2 (33,3%) patients. Photodynamic therapy with verteporfin did not cause any systemic or ocular complication.

**Conclusion:** Treatment of choroidal neovascularization related to pathologic myopia with photodynamic therapy achieves cessation of fluorescein leakage from choroidal neovascularization and stabilizes or improves visual acuity.

**Key Words:** Pathologic myopia, subfoveal choroidal neovascularization, verteporfin, photodynamic therapy

## GİRİŞ

Patolojik miyopiye bağlı olarak gelişen koroid neovaskülerizasyonları (KNV) gelişmiş ülkelerdeki önemli görme kaybı nedenlerinden biridir (1,2). Patolojik miyopideki KNV genellikle foveaya yakın yerleşimli ve nispeten iyi sınırlıdır. Yoğun bir subretinal sıvı birikimi gözlenmez. Mevcut olgularda kanama genellikle sınırlıdır. Floresein anjiografinin erken fazlarındaki hiperfloresans, ilerleyen fazlarda yoğun bir sızıntıya neden olmaz (3-4).

Patolojik miyopideki KNV'larının doğal seyri farklılıklar gösterebilir. Hotchkiss ve arkadaşlarının yaptığı çalışmada 27 olgunun 14'ünde 2 senelik takiplerde görme keskinliğinde 2 sıra ya da daha fazla azalma izlenmiştir (5). Bu olguların 12'sinde ileri derecede görme kayıpları meydana gelmiştir (5). Literatürde patolojik miyopideki KNV'nın daha selim bir seyir gösterdiğini bildiren yayınlarda vardır (6).

Foveal avasküler zona kadar uzanmayan KNV'larında laser fotokoagülasyonu uygulamasının lezyonun foveaya doğru ilerlemesini engelleyerek görme kaybı riskini azalttığı bilinmektedir (4,5). Ancak laser fotokoagülasyonu ile elde edilen bu olumlu sonuçlar 1-2 yıl içinde KNV'nun nüks etmesi ile ya da laser uygulanan sahayı çevreleyen retina pigment epitel atrofişinin foveal avasküler zona doğru yayılması ile ortadan kalkacaktır (4). Subfoveal yerleşimli KNV'nın laser fotokoagülasyonu ile tedavisi ortaya çıkacak görme kaybı nedeniyle mümkün değildir.

Fotodinamik tedavi (FDT) yaşa bağlı makula dejenerasyonu, angioid streaks, patolojik miyopi, oküler histoplazmosis sendromu ve idiopatik nedenlere bağlı olarak ortaya çıkan subfoveal yerleşimli KNV'ların tedavisinde kullanılan yeni bir tedavi yöntemidir. FDT'nin subfoveal KNV'lu patolojik miyopi olgularında görme keskinliğinde azalmaya ya da retina damarlarında tahribata neden olmadan KNV'ndaki floresan sızıntıyı erken dönemde durdurduğu faz I ve II çalışmalarında gösterilmiştir (7). Bu çalışmada patolojik miyopiye bağlı olarak gelişen subfoveal KNV'larına uygulanan fotodinamik tedavinin sonuçları değerlendirilmiştir.

## MATERYAL ve METOD

Patolojik miyopiye bağlı olarak gelişen subfoveal KNV nedeniyle FDT uygulanan ve en az 6 ay süre ile takip edilen 6 olgu retrospektif olarak değerlendirildi. -6,00 dioptri ve üzerindeki miyopik refraksiyon kusuru tespit edilen ve patolojik miyopi ile uyumlu retina değişiklikleri izlenen olgular çalışma kapsamına alındı. Foveal avasküler zona da içine alacak şekilde subfoveal KNV bulunması ve KNV'nun en büyük lineer çapının 9 MPS disk alanından (makular fotokoagülasyon çalışma grubu disk alanı) küçük olması (ortalama 5400 $\mu$ m) çalışma kapsamına alınan olgularda aranan diğer kriterlerdi. Katarakt cerrahisi dışında daha önce oküler cerrahi geçirmiş, yoğun lens kesafeti, glokom ya da başka bir retina patolojisi izlenen olgular değerlendirilmedi. Olguların sistemik göz muayenelerinin yanısıra standart fundus

kamera ile renkli fundus fotoğrafları, Heildelberg Tarayıcı Laser Oftalmoskop (Heildelberg Engineering, Heildelberg, Germany) ile simultane floresein ve indosiyanin yeşili anjiyografileri çekildi.

FDT uygulaması için 6 mg/m<sup>2</sup> verteporfin (Visudyne; Novartis Ophthalmic AG, Hettlinger, Switzerland) %5 dekstroz içine eklendi ve 30 ml'lik solüsyon elde edildi. Daha sonra bu solüsyon toplam 10 dakikada tamamlanacak şekilde intravenöz yolla hastaya verildi. İnfüzyonun tamamlanmasından 5 dakika sonra tedavi uygulanacak bölgeye 50 J/cm<sup>2</sup> gücündeki diod laser 83 saniye boyunca uygulandı. Laser ışınının spot büyüklüğü tedavi edilecek KNV'nun çevresinde yaklaşık 500µm'lik bir alanı da içine alacak şekilde hesaplandı.

Olguların kontrol muayeneleri FDT sonrası birinci ve üçüncü aylarda ve sonraki muayenelerde üçer ay ara ile yapıldı. Her kontrolde floresein ve indosiyanin yeşili anjiyografi çekilerek KNV'daki değişimler kaydedildi. Lezyonların floresein sızdırma özelliklerine göre KNV'daki değişimler dört gruba ayrıldı: 1) İlerleme (KNV'da ilk muayenedeki sınırların da dışına taşacak şekilde sızdırma olması) 2) Orta derece sızıntı (ilk muayenedeki lezyonun %50'sinden büyük ama lezyonun tüm sahasından küçük bir alanda sızıntı varlığı) 3) Az sızıntı (İlk muayenedeki lezyonun %50'sinden küçük bir alanda sızıntı varlığı) 4) Sızıntı olmaması (İlk muayenedeki lezyon sahasında sızıntı olmaması). Üç aylık kontrol muayenelerinde KNV'nda orta derecede sızıntı ya da ilerleme gözlenen olgularda FDT tekrarlandı.

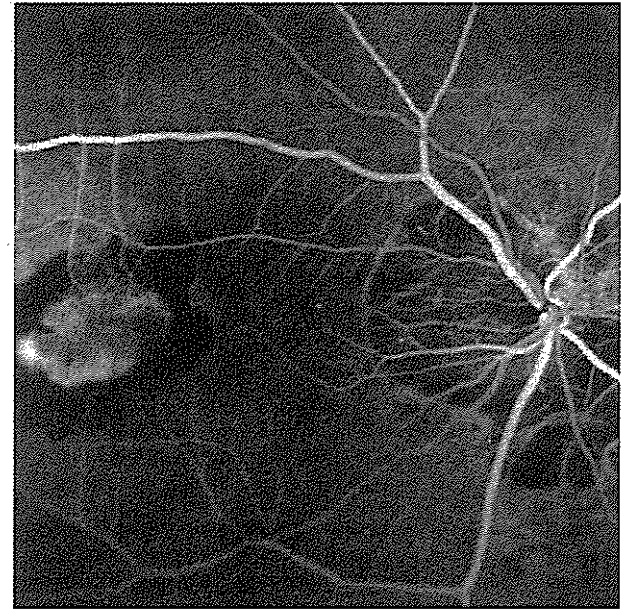
## SONUÇLAR

Patolojik miyopiye bağlı subfoveal KNV bulunan 6 olgunun 6 gözü retrospektif olarak değerlendirildi. Olgulardan 5'i kadın, 1'i erkekti. Olguların yaşları 44 ile 59 arasında değişmekte olup ortalama yaş 54,5±6,7 idi. Olgulardaki refraksiyon kusuru -6,00 dioptiri ile -18,00 dioptiri arasında değişmekte olup ortalama refraksiyon kusuru -11,1±5,8 dioptiriydi. Dört (%66,6) olguda sadece klasik KNV, 2 (%33,3) olguda klasik+gizli KNV birlikte bulunmaktaydı. Olguların ilk muayenelerindeki görme keskinliği 1 metreden parmak sayma (mps) ile 2/10 arasında değişmekteydi. Çalışma kapsamındaki olguların takip süreleri 6 ay ile 12 ay arasında değişmekte olup, ortalama takip süresi 9,0±3,2 aydı. Çalışma süresince 4 (%66,6) olguda 1 kez, 2 (%33,3) olguda ise 2 kez FDT uygulandı.

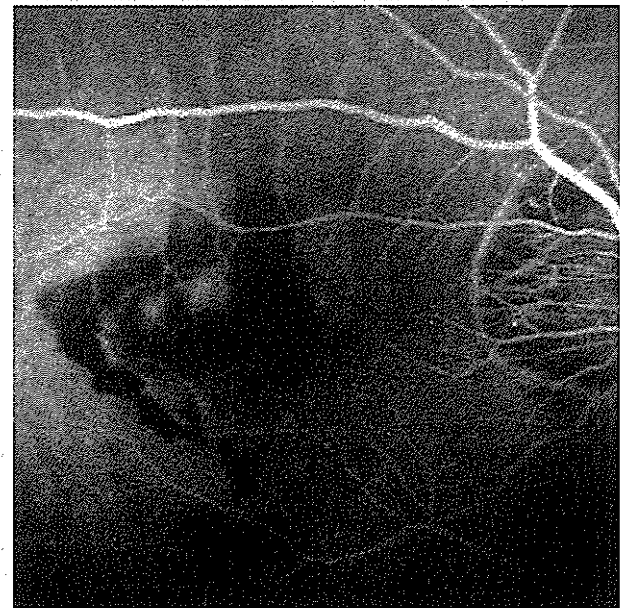
FDT sonrası birinci ayda çekilen anjiyografilerde tüm olgularda KNV'nda sızıntının gerilediği izlendi. Üçüncü aydaki anjiyografilerde KNV'nda 3 (%50) olguda az sızıntı izlenirken, 3 (%50) olguda sızıntı gözlenmedi. Beş numaralı olguda KNV'nda ilerleme vardı ve FDT

tekrarlandı (Resim 1). Bu olguda 1/10 olan başlangıç görme keskinliği birinci FDT sonrası 3/10'a yükselmiş ancak üçüncü ayda yapılan kontrollerde KNV'ndaki ilerlemeye paralel olarak görme keskinliği 2mps seviyesine düşmüştü. Üçüncü ayda tekrarlanan FDT uygulamasını takiben görme keskinliği 2/10 seviyesine yükseldi ve KNV'nda gerileme gözlemlendi. Bu olgunun altıncı aydaki muayenesinde görme keskinliği 2/10 seviyesindeydi ve KNV'nda az derecede sızıntı izlenmekteydi.

*Resim 1. A. 5 numaralı olgumuza ait fotodinamik tedavi öncesi floresein anjiyografisi; B. Aynı olgunun fotodinamik tedaviden 1 ay sonraki ve*

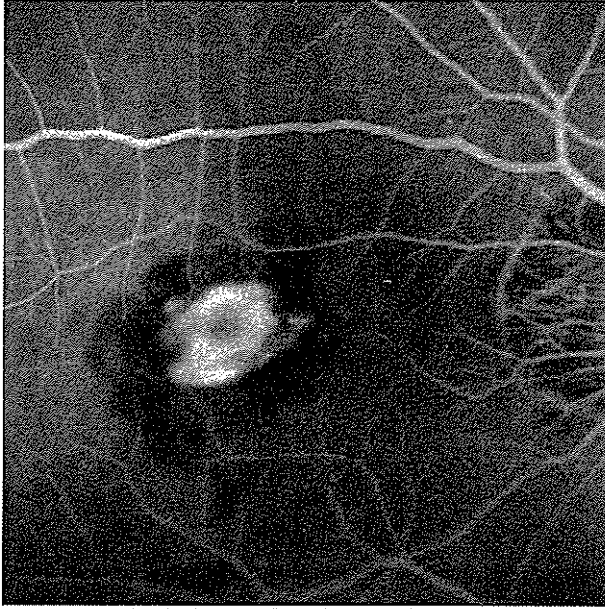


A



B

**Resim 1. A. 5 numaralı olgumuza ait fotodinamik tedavi öncesi floresein anjiyografisi; B. 6 ay sonraki floresein anjiyografisi; C. 3 ay sonraki floresein anjiyografileri**



Benzer bir seyir de 3 numaralı olguda izlendi. Başlangıç görme keskinliği 2/10 seviyesinde olan bu olguda ilk FDT sonrası görme keskinliği 4/10 seviyesine çıkarırken KNV'nu tamamen kapandı. Ancak 6. aydaki kontrol anjiyografisinde orta derecede sızıntı izlendi ve hastanın görme keskinliğinin 1/10 seviyesine geriledi ve FDT tekrarlandı. Bu olgunun 12.aydaki kontrollerinde KNV'nda az sızıntı vardı ve görme keskinliği 3/10 seviyesindeydi.

Takip süreleri sonucunda hiçbir olguda görme keskinliğinde azalma izlenmedi. Bir ve 4 numaralı olgularda görme keskinliğinde değişiklik izlenmemekteyken,

diğer olgularda görme keskinliği arttı. En belirgin görme keskinliği artışı 2 numaralı olguda elde edildi. Bu olguda tek FDT uygulamasıyla 3 sıralık bir görme keskinliği artışı izlendi ve bir yıllık takibi boyunca KNV'nda ilerleme ya da orta derecede sızıntı olmadı. Olguların hiçbirinde takip süreleri içerisinde sistemik ya da oküler komplikasyonlara rastlanılmadı. Tedavi protokolü tüm olgularca iyi tolere edildi. Hiçbir olguda injeksiyon ile ilgili komplikasyon, cilt reaksiyonları, ya da sırt ağrısı izlenmedi. Olgularımızın özellikleri ve tedavi sonuçları Tablo 1'de gösterilmiştir.

### TARTIŞMA

Verteporfin KNV gibi hızlı proliferen dokularda seçici birikim gösteren lipofilik yapıya sahip bir ilaçtır. İlacın aktivasyonu için 690 nm dalga boyundaki diod laser ışınlarının tedavi edilecek bölgeye uygulanması gerekmektedir. Bu dalga boyundaki laser ışınının termal etkisi yoktur. İlacın aktivasyonu sonrasında sitotoksikite ile sonuçlanan bir seri fotokimyasal reaksiyon zinciri başlayarak damarların seçici oklüzyonu gerçekleşir (8,9). FDT ile sadece istenilen bölgelerde ilacın aktivasyonu sağlanarak çevre retina ve koroid dokulara zarar vermeden neovaskülerizasyonda gerileme elde edilmektedir. FDT'nin temelde iki seçicilik özelliği vardır: Vücuda verilen ilacın özellikle hedef bölgede toplanması ve ilacın aktivasyonunu sağlayan ışığın sadece istenilen bölgeye uygulanması (10). FDT'nin yaşa makula dejenerasyonu sonucunda gelişen subfoveal KNV olgularında kullanımı ile amaçlanan KNV'nu geriletmeyle birlikte normal retina ve koroid yapılarının ve koryokapillarisin yapılacak tedaviden zarar görmemesini sağlamaktır (10). Yaşa bağlı makula dejenerasyonu olgularındaki subfoveal KNV'nun tedavisi amacıyla verteporfin kulla-

**Tablo 1. Olgularımızın özellikleri ve tedavi sonuçları**

Hasta no	Yaş	Cinsiyet	Göz	Refraksiyon (dioptri)	FDT	Takip (ay)	İlk görme	Son görme	Son FFA	KNV
1	44	Kadın	Sol	-6.00	1	12	1mps	1mps	Az*	Klasik
2	58	Kadın	Sol	-6.00	1	12	2/10	5/10	Yok**	Klasik
3	49	Kadın	Sağ	-14.00	2	12	2/10	3/10	Az	Klasik
4	55	Erkek	Sağ	-18.00	1	6	1/10	1/10	Yok	Klasik+gizli
5	62	Kadın	Sağ	-14.00	2	6	1/10	2/10	Az	Klasik
6	59	Kadın	Sağ	-13.00	1	6	1/10	2/10	Az	Klasik+gizli

FDT=Fotodinamik tedavi; FFA=Fundus Floresein Anjiyografi; KNV= Koroid neovaskülerizasyonu; mps=metreden parmak sayma.

\* İlk muayenedeki lezyonun %50'sinden küçük bir alanda sızıntı varlığı,

\*\* İlk muayenedeki lezyon sahasında sızıntı olmaması.

narak yapılan FDT'nin kısa dönemdeki güvenilirliğini, maksimum tolere edilebilen ilaç dozunu ve tedavi uygulamasını tespit edebilmek için çok merkezli faz I/II çalışmaları yapılmıştır (11-13). Ocak 1996'da bu faz I ve II çalışmalarından elde edilen verilere dayanılarak "Treatment of Age-related Macular Degeneration with Photodynamic Therapy (TAP)" adı verilen grup tarafından Faz III klinik çalışmaları başlatılmıştır (14,15). Bu çalışma grubunda yaşa bağlı makula dejenerasyonu sonucunda gelişen subfoveal KNV'larının verteporfin kullanılarak yapılan FDT sonuçları değerlendirilmiştir. Subfoveal KNV olgularındaki FDT etkinliğini araştıran bir başka faz III klinik çalışma da 1998'de başlatılmıştır (16,17). "Verteporfin in Photodynamic Therapy (VIP)" adı verilen bu çalışma grubunda daha iyi görme keskinliğine sahip yaşa bağlı makula dejenerasyonu olguları, sadece gizli KNV bulunan yaşa bağlı makula dejenerasyonu olguları, patolojik miyopiye bağlı KNV gibi daha geniş bir olgu spektrumu tedavi protokolüne dahil edilmiştir.

"Verteporfin in Photodynamic Therapy (VIP)" çalışması grubunun 2001 yılında yayımlanan çalışmasında patolojik miyopiye bağlı olarak gelişen subfoveal KNV bulunan olgulardaki 1 yıllık FDT sonuçları bildirilmiştir (17). Bu çalışmada FDT uygulanan 81 olgu ile plasebo uygulanan 39 olgu karşılaştırılmış ve 12 aylık takip sonucunda FDT uygulanan grupta görme keskinliği, kontrast hassasiyeti ve angiografik bulgular açısından daha iyi sonuçlar elde edilmiştir. Onikinci aydaki kontrol anjiyografilerinde FDT uygulanan grupta 29 olguda (%36) KNV'nda ilerleme izlenirken, plasebo uygulanan grupta 21 olguda (%54) ilerleme olmuştur. Takip süreleri boyunca FDT uygulanan olgularda önemli bir sistemik ya da oküler komplikasyona rastlanılmamıştır (17).

Çalışmamızda olgularımızdan 3'ünün (%50) 6 aylık, diğer üçünün (%50) ise 12 aylık takipleri tamamlanmıştır. Tüm olgularda FDT uygulaması sonrası çekilen ilk anjiyografilerde KNV'nda gerileme gözlenmiştir. Elde edilen bu gerileme 4 (%66,6) olguda takip sürelerince korunurken, 2 (%33,3) olguda lezyonda orta derecede sızıntı veya ilerleme izlenmesi üzerine FDT tekrarlanmıştır. FDT tekrarlanan her iki olguda da (olgu 3 ve olgu 5) tedavi uygulaması ile görme artışı paralellik göstermiştir. Her iki olgunun son kontrollerinde (sırasıyla 12.ay ve 6.ay) KNV'nda az derecede sızıntı vardı.

Olgularımızdan hiç birinin takip sonuçlarında görme keskinliğinde azalma izlenmemiştir. Başlangıç görme keskinliği 1 mps olan 1 numaralı olgumuzda ve başlangıç görme keskinliği 1/10 olan 4 numaralı olgumuzda KNV'nda gerileme izlendiği halde görme keskinliğinde artış elde edilememiştir. En belirgin görme keskinliği ar-

tışı başlangıç görme keskinliği 2/10 olan 2 numaralı olgumuzda olmuştur. Bu olgunun 12 aylık takiplerinde sonuç görme keskinliği 5/10 seviyesindeydi.

Çalışmamız sonucunda patolojik miyopiye bağlı olarak gelişen subfoveal yerleşimli KNV olgularında FDT ile takip süreleri içinde görme keskinlikleri korunmuş veya artmış ve KNV'nda gerileme kaydedilmiştir. Olgu sayısının az ve takip sürelerinin nispeten kısa olmasına rağmen çalışmamızda elde edilen sonuçlar ışığında patolojik miyopiye bağlı olarak gelişen subfoveal KNV olgularında FDT uygulaması tedavi amacıyla düşünülmesi gereken bir yöntemdir.

## KAYNAKLAR

1. Sperdura RD, Seigel D, Roberts J, et al: Prevalence of myopia in the United States. Arch Ophthalmol 1983;101:405-407.
2. Curtin BJ: Myopias. Philadelphia:Harper-Row. 1985:309-330.
3. Hampton GR, Kohlen D, Bird AC: Visual prognosis of disciform degeneration in myopia. Ophthalmology 1983;90:923-926.
4. Soubrane G, Pison J, Bornert P, et al: Neo-vaisseaux sous-retiniens de la myopie degenerative:resultates de la photocoagulation. Bull Soc Ophthalmol Fr 1986;86:269-272.
5. Hotchkiss ML, Fine SL: Pathologic myopia and choroidal neovascularization. Am J Ophthalmol 1981;91:177-183.
6. Fried M, Siebert A, Meyer-Schwickerath G, Wessing A: Natural history of Fuch's spot: a long-term follow-up study. Doc Ophthalmol Proc Ser 1981;28:215-221.
7. Sickenberg M, Schmidt-Erfurth U, Miller JW, et al: A preliminary study of photodynamic therapy using verteporfin for choroidal neovascularization in pathologic myopia, ocular histoplasmosis syndrome, angioid streaks and idiopathic causes. Arch Ophthalmol 2000;118:327-336.
8. Allison BA, Pritchard PH, Levy JG: Evidence for low-density lipoprotein receptor-mediated uptake of benzoporphyrin derivative. Br J Cancer 1994;69:683-689.
9. Schmidt-Erfurth U, Bauman W, Gragoudas E, et al: Photodynamic therapy of experimental melanoma using lipoprotein-delivered benzoporphyrin. Ophthalmology 1994;101:89-99.
10. Schmidt-Erfurth U, Hasan T: Mechanism of action of photodynamic therapy with verteporfin for the treatment of age related macular degeneration. Surv Ophthalmol 2000;45:195-214.
11. Miller JW, Schmidt-Erfurth U, Sickenberg M, et al: Photodynamic therapy with verteporfin for choroidal neovascularization caused by age-related macular degeneration: results of a single treatment in a phase 1 and 2 study. Arch Ophthalmol 1999;117:1161-1173.

12. Schmidt-Erfurth U, Miller JW, Sickenberg M, et al: Photodynamic therapy of subfoveal choroidal neovascularization: clinical and angiographic examples. *Graefes Arch Clin Exp Ophthalmol* 1998;236:365-374.
13. Schmidt-Erfurth U, Miller JW, Sickenberg M, et al: Photodynamic therapy with verteporfin for choroidal neovascularization caused by age-related macular degeneration: results of retreatments in a phase 1 and 2 study. *Arch Ophthalmol* 1999;117:1177-1187.
14. Treatment of age-related macular degeneration with photodynamic therapy (TAP) study group. Photodynamic therapy of subfoveal choroidal neovascularization in age-related macular degeneration with verteporfin. One-year results of 2 randomized clinical trials-TAP report 1. *Arch Ophthalmol* 1999;117:1329-1345.
15. Treatment of age-related macular degeneration with photodynamic therapy (TAP) study group. Photodynamic therapy of subfoveal choroidal neovascularization in age-related macular degeneration with verteporfin. Two-year results of 2 randomized clinical trials-TAP report 2. *Arch Ophthalmol* 2001;119:198-207.
16. Verteporfin in Photodynamic Therapy Study Group. Verteporfin therapy of subfoveal choroidal neovascularization in age-related macular degeneration: Two-year results of a randomized clinical trial-Verteporfin in Photodynamic Therapy Report no 2. *Am J Ophthalmol* 2001;131:541-560.
17. Verteporfin in Photodynamic Therapy Study Group. Photodynamic therapy of subfoveal choroidal neovascularization in pathologic myopia with verteporfin: One-year results of a randomized clinical trial-VIP Report no 1. *Am J Ophthalmol* 2001;108:841-852.