

## PEKKE ve Fakoemülsifikasyon Yöntemleriyle Katarakt Ameliyatı Yapılan Olgularda Kornea Komplikasyonlarının Karşılaştırılması\*

Adil Kılıç (\*), Bülent Gürler (\*\*), Sezin Karadede (\*\*\*)

### ÖZET

**Amaç:** Kliniğimizde planlanmış ekstrakapsüler katarakt ekstraksiyonu (PEKKE) ve fakoe-mülsifikasyon (FE) teknikleri ile katarakt ameliyatı yapılarak göziçi lens (GİL) implantasyonu uygulanan olgularda postoperatif erken ve geç dönemdeki kornea komplikasyonları araştırıldı.

**Gereç ve Yöntem:** Yaşları 15-86 arasında (ortalama  $62,8 \pm 13,1$ ) değişen 115 kadın ile, yaşları 8-80 arasında (ortalama  $63,3 \pm 12$ ) değişen 91 erkek, toplam 206 hastanın 305 gözü çalışma kapsamına alındı. Preoperatif olarak tüm olguların rutin oftalmolojik ve biyometrik muayeneleri yapıldı. 107 göze PEKKE+GİL implantasyonu, 198 göze ise FE+GİL implantasyonu yapıldı. Kornea komplikasyonlarını değerlendirmek üzere tüm olguların postoperatif ilk gün ve komplikasyon gelişmiş olan olguların ise komplikasyon tip ve şiddetine göre değişen aralıklarda biyomikroskopik muayeneleri yapıldı. Her iki teknikle ortaya çıkan kornea komplikasyonları istatistiksel olarak karşılaştırıldı.

**Bulgular:** PEKKE yapılan olguların yaş ortalaması  $62,2 \pm 13,6$ , FE yapılan olguların yaş ortalaması ise  $63,8 \pm 10,1$  olarak saptandı ( $p > 0,05$ ). PEKKE yapılan gözlerin %30'unda herhangi bir kornea komplikasyonuna rastlanılmazken, bu oran FE yapılan gözlerde %65,7 olarak gerçekleşti. Olgularda kornea ödemi, Descemet zarı dekolmanı ve fako yanığı (insizyon yanığı) gibi kornea komplikasyonları tespit edildi. Kornea ödemi hafif kornea ödemi (1 gün-1 hafta süren), orta-şiddetli kornea ödemi (1 hafta-2 ay) ve kalıcı kornea ödemi (büllöz keratopati) şeklinde sınıflandırıldı. Buna göre PEKKE yapılan olgularda %49,5 hafif kornea ödemi, %6,5 orta-şiddetli kornea ödemi, %2,8 büllöz keratopati, %11,2 Descemet zarı dekolmanı, FE yöntemiyle katarakt cerrahisi yapılan olgularda ise %24,7 hafif kornea ödemi, %1,5 orta-şiddetli kornea ödemi, %2 Descemet zarı dekolmanı, %6,1 kornea giriş yerinde fako yanığı saptanırken büllöz keratopati görülmedi. Hafif kornea ödemleri, orta-şiddetli kornea ödemleri ve Descemet zarı dekolmanları arasındaki fark istatistiksel olarak anlamlı olmasına rağmen (sırasıyla  $p < 0,001$ ;  $p < 0,05$  ve  $p < 0,01$ ), büllöz keratopati oranları arasındaki fark anlamlı değildi ( $p > 0,05$ ).

**Tartışma:** FE tekniği ile katarakt ameliyatı yapılan olgularda kornea komplikasyonları PEKKE cerrahisine göre daha az oranda görülmektedir.

**Anahtar Kelimeler:** PEKKE, fakoe-mülsifikasyon, korneal komplikasyon.

(\*) Asistan Dr., Harran Üniversitesi Tıp Fakültesi Göz Hastalıkları A.D.

(\*\*) Yrd. Doç. Dr., Harran Üniversitesi Tıp Fakültesi Göz Hastalıkları A.D.

(\*\*\*) Prof. Dr., Harran Üniversitesi Tıp Fakültesi Göz Hastalıkları A.D.

♦ XXXV. TOD Ulusal Kongresi'nde sunulan aynı başlıklı çalışmanın genişletilmiş şeklidir.

## SUMMARY

### The Comparison of Corneal Complications of Planned Extracapsular Cataract Extraction and Phacoemulsification

**Purpose:** In our clinic, early and late postoperative corneal complications are evaluated in the cases whose cataract operations were performed using the methods of planned extracapsular cataract extraction (PECCE) and phacoemulsification (PHE) with intraocular lens implantation (IOL) implantation.

**Methods:** 115 women whose ages varied between 15 and 86 (mean  $62.8 \pm 13.1$ ) and 91 men whose ages varied between 8 and 80 (mean  $63.3 \pm 12$ ), totally 305 eyes of 206 patients were included in this study. Routine ophthalmologic and biometric examinations of all patients were done preoperatively. 198 eyes were operated with PHE and IOL, and 107 eyes were operated with PECCE method and IOL. In order to evaluate the corneal complications using biomicroscopy, all patients were examined on the first postoperative day, and the patients with complications were reexamined at varying intervals regarding to the type and the severity of complication. The complications which occurred by two different methods, were compared statistically.

**Results:** Mean age of cases who underwent PECCE and PHE were  $62.2 \pm 13.6$  and  $63.8 \pm 10.1$ , respectively. No corneal complication was seen in 30% and 65.7% of the cases who underwent PECCE and PHE, respectively. Corneal complications, such as corneal oedema, Descemet's membrane detachment and incision (wound) burn were recorded. Corneal oedema was classified as follows: Mild corneal oedema (lasting between one day and one week), moderate-severe corneal oedema (lasting between one week and two months) and persistent corneal oedema (bullous keratopathy). In the cases who underwent PECCE, mild corneal oedema was found in 49.5%, moderate-severe corneal oedema in 6.5%, bullous keratopathy in %2.8 and Descemet's membrane detachment in 11.2% of the cases. In the cases who underwent PHE, mild corneal oedema was seen in 24.7%, moderate-severe corneal oedema in 1.5%, Descemet's membrane detachment in 2%, incision burn at the corneal entrance area in 6.1% of the cases. Although the differences between mild corneal oedema, moderate-severe corneal oedema and Descemet's membrane detachment were statistically significant ( $p < 0.001$ ;  $p < 0.05$  and  $p < 0.01$ , respectively), the differences between bullous keratopathy rates of the two groups were not statistically significant ( $p > 0.05$ ).

**Conclusion:** Corneal complications are observed less following PHE than PECCE.

**Key Words:** PECCE, phacoemulsification, corneal complication.

## GİRİŞ

Kornea bir imajın görülmesinde çok önemli bir rol oynar ve bu fonksiyonu, gözün en güçlü refraktif yapısı olması ile birlikte ışığın geçmesine olanak veren saydamlığı ile sağlar. Bu nedenle katarakt cerrahisi yapılan olgularda gelişen kornea komplikasyonları, erken ve geç dönem görme prognozunu etkileyen en önemli komplikasyonlardır (1).

Göziçi cerrahileri sırasında kornea saydamlığını sağlamada en önemli görev kornea endoteline düşmektedir. Endotel hem aköz hümeöre karşı bir bariyer olarak, hem de metabolik bir pompa görevi görerek korneanın berraklığını sağlar. Göz içi cerrahisi sırasında kornea endotelinin fonksiyonuna verilebilecek her türlü hasar, postoperatif dönemde kornea ödemiyle sonuçlanır. Bariyer ve endotelial pompa görevi bozulduğunda aköz hümeör stromaya girer, oluşan ödem kollajen fibrillerinin düzenli yapısını bozarak ışık saçılmalarına ve sonuçta

korneal opasifikasyona neden olur. Eğer hasar çok daha şiddetli ise sıvı, stroma ile birlikte kornea epiteli içinde ve altında mikrokist ve büller halinde birikir ve ileri derecede görme azlığı, ağrı, fotofobi, irritasyon, epifora ile karakterize büllöz keratopati denilen klinik tabloya dönüşür (1,2).

Ödem en çok mekanik travma, uzamış göziçi irri-gasyonu, artmış göziçi basıncı (GİB), enflamasyon ve cerrahi esnasında kullanılan terapötik ajanların toksisitesinden kaynaklanır. Mekanik travma göz içine sokulan mikrocerrahi aletlerin, ekstraksiyon esnasında lensin ve implantasyon esnasında göziçi lensinin (GİL) endotelle teması sonucu ortaya çıkabilir. Bununla birlikte mekanik travma Descemet zarı dekolmanına da sebep olarak dekolmanın büyüklüğüne göre lokalize veya diffüz stromal ödem veya epitelyal büllere neden olabilir. Mekanik travma etkenleri arasında, fakoemülsifikasyon (FE) cerrahisinde ultrasonik uçtan yüksek hızlarda çıkan hava

kabarcıkları ve özellikle de iris-lens ekseninde (kapsül dışında) yüksek hızlarda emülsifiye edilen lens parçacıkları sayılabilir. Ayrıca FE cerrahisi ile sayılan kornea komplikasyonlarına ek olarak, handpieceden bazı durumlarda ısı transferi sonucu korneal giriş yerinde fako yanıkları meydana gelmekte ve bu ısı transferi handpiece'in endotele çok yakın tutulması sonucu endotel hasarı oluşturarak kornea ödemeine sebep olabilmektedir (1,2). Taşıyıcı ve koruyucu maddeleri dahil terapötik ajanların tümü kornea endoteline zarar verebilir. Bu zarar potansiyeli, ajanın göziçi uygulanması ile dışarıdan uygulanmasına göre çok daha fazladır. Göziçi cerrahileri esnasında kullanılan irrigasyon solüsyonları, midriyatikler ve miyotiklerin kimyasal kompozisyon, pH ve osmolalite ile endotelle temas süreleri hasar açısından önemli olduğu gibi, diabetik hastalar gibi kornea endotel hücre yoğunluğu az olan ya da morfolojik anomalileri olan hastalarda hasar daha kolay gelişebilmektedir (3). Viskoelastikler ise genellikle endotele toksik değildir, ancak operasyon sonunda yeterince uzaklaştırılmaz veya hiç alınmazlarsa GİB'i yükseltmek yoluyla kornea ödemeine yol açabilirler.

Bu çalışmada kliniğimizde planlanmış ekstrakapsüler katarakt ekstraksiyonu (PEKKE) ve FE ile katarakt cerrahisi yapılarak GİL implantasyonu uygulanan olgularda meydana gelen kornea komplikasyonları incelenmiş ve bunları oluşturan faktörler tartışılmıştır.

## GEREÇ ve YÖNTEM

Kliniğimizde Ekim 2000-Ocak 2002 tarihleri arasında PEKKE ve FE teknikleri ile katarakt cerrahisi ve GİL implantasyonu yapılan ve düzenli olarak kontrolle gelen yaşları 15-86 arasında (ortalama  $62,8 \pm 13,1$ ) değişen 115 kadın ile, yaşları 8-80 arasında (ortalama  $63,3 \pm 12$ ) değişen 91 erkek, toplam 206 hastanın 305 gözü çalışma kapsamına alınarak kornea komplikasyonları açısından retrospektif olarak incelendi. Preoperatif olarak tüm olguların rutin oftalmolojik muayeneleri (preoperatif görme keskinliği ölçümü, biyomikroskopik muayene, fundus muayenesi, GİB ölçümü) ve biyometrik muayeneleri ile birlikte laboratuvar tetkikleri ve dahili muayeneleri yapıldı. 107 göze PEKKE+GİL implantasyonu, 198 göze ise FE+GİL implantasyonu yapıldı. Cerrahi teknik özetle aşağıdaki gibi uygulandı.

**PEKKE+GİL İmplantasyonu:** Limbal ya da korneo-korneal insizyonla ön kamaraya giriş yapıldı. Viskoelastik madde verilerek olguların çoğunda can-opener olmak üzere ön kapsülotomi yapıldı. Kesi genişletilerek, anksroşe (ya da vectis) ile lensin ekstraksiyonu gerçekleştirildi. BSS plus kullanılarak Simcoe kanülü ile kortikal materyalin aspirasyonunu takiben viskoelastik madde

yardımı ile PMMA GİL implante edildi. Viskoelastik madde Simcoe kanülüyle aspire edildi.

**FE+GİL İmplantasyonu:** Üst nazal/üst temporal cleer corneal tünel insizyonuyla ön kamaraya girilerek viskoelastik madde verildi. Kapsüloreksisi takiben hidrodiseksiyon ve hidrodelineasyon yapıldı. Alcon Universal I FE cihazı kullanılarak, genellikle "chopper"ın kullanıldığı tekniklerle FE gerçekleştirildi. Manuel irrigasyon-aspirasyon (Simcoe) kanülü veya bimanuel kanüller ile BSS plus kullanılarak korteksin aspirasyonunu takiben kapsül içine viskoelastik madde verilerek çoğunlukla katlanabilir olmak kaydıyla GİL yerleştirildi. Operasyon sonunda viskoelastik madde aspire edildi.

Tüm olguların postoperatif 1. gün ve komplikasyon gelişmiş olanların ise komplikasyon tip ve şiddetine göre değişen aralıklarda biyomikroskopik muayeneleri yapıldı. Gelişen kornea komplikasyonları kaydedildi. Cerrahi sırasında veya sonunda iatrojenik olarak oluşan kornea epitel defektleri değerlendirilmeye alınmadı. Her iki cerrahi ile ortaya çıkan korneal komplikasyonlar istatistiksel olarak karşılaştırıldı. İstatistiksel metod olarak yaşların karşılaştırılmasında Mann-Whitney U Testi, komplikasyonların karşılaştırılmasında ise Fisher'in ki-kare ( $\chi^2$ ) testi kullanıldı. Beklenen değerler 5'in altında çıktığında ise Yates'in düzeltilmiş  $\chi^2$  testi uygulandı.

## BULGULAR

PEKKE yapılan olguların yaş ortalaması  $62,2 \pm 13,6$ , FE yapılan olguların yaş ortalaması ise  $63,8 \pm 10,1$  olarak saptandı ( $p > 0,05$ ). PEKKE yöntemiyle katarakt cerrahisi yapılan gözlerin %30'unda herhangi bir kornea komplikasyonuna rastlanılmazken, bu oran FE yapılan gözlerde %65,7 olarak gerçekleşti. Aradaki fark ileri derecede anlamlıydı ( $p < 0,001$ ). Olgularda kornea ödemi, Descemet zarı dekolmanı ve fako yanığı gibi kornea komplikasyonları tespit edildi. Kornea ödemi hafif kornea ödemi (1 gün-1 hafta süren), orta-şiddetli kornea ödemi (1 hafta-2 ay) ve kalıcı kornea ödemi (büllöz keratopati) şeklinde sınıflandırıldı. PEKKE yöntemiyle katarakt cerrahisi yapılan gözlerin 53'ünde (%49,5) hafif kornea ödemi, 7'sinde (%6,5) orta-şiddetli kornea ödemi, 3'ünde (%2,8) büllöz keratopati, 12'sinde (%11,2) Descemet zarı dekolmanı; FE yöntemiyle katarakt cerrahisi yapılan gözlerin 49'unda (%24,7) hafif kornea ödemi, 3'ünde (%1,5) orta-şiddetli kornea ödemi, 4'ünde (%2) Descemet zarı dekolmanı, 12'sinde (%6,1) kornea giriş yerinde fako yanığı saptandı (Tablo). Her iki metodla ortaya çıkan hafif kornea ödemleri, orta-şiddetli kornea ödemleri ve Descemet zarı dekolmanları arasındaki fark istatistiksel olarak anlamlı olmasına rağmen (sırasıyla

**Tablo: Olgulara tespit edilen korneal komplikasyonlar**

	PEKKE Cerrahisi Olgu sayısı (%)	Fakoemülsifikasyon Cerrahisi Olgu sayısı (%)
Hafif kornea ödemi	53 (%49.5)	49 (%24.7) <sup>a</sup>
Orta-şiddetli kornea ödemi	7 (%6.5)	3 (1.5) <sup>b</sup>
Büllöz keratopati	3 (%2.8)	-
Descemet zarı dekolmanı	12 (%11.2)	4 (%2) <sup>c</sup>
Fako yanığı	-	12 (%6.1)
Toplam kornea komplikasyonu	75 (%70)	68 (%34.3) <sup>a</sup>

<sup>a</sup> ⇒  $p < 0,001$ ; <sup>b</sup> ⇒  $p < 0,05$ ; <sup>c</sup> ⇒  $p < 0,01$

$p < 0,001$ ;  $p < 0,05$  ve  $p < 0,01$ ), büllöz keratopati oranları arasındaki fark anlamlı değildi ( $p > 0,05$ ).

## TARTIŞMA

Çalışmamızda PEKKE yöntemiyle katarakt cerrahisi yapılan gözlerin %30'unda herhangi bir kornea komplikasyonuna rastlanılmazken bu oran FE yapılan gözlerde %65,7 olarak gerçekleşti. Büllöz keratopati dışındaki diğer korneal komplikasyonlar geçici nitelikteydi. Ancak PEKKE olgularında görülen orta-şiddetli kornea ödemi görme rehabilitasyonunun uzamasına ve dolayısıyla günlük aktivite sınırlamasına yol açtı.

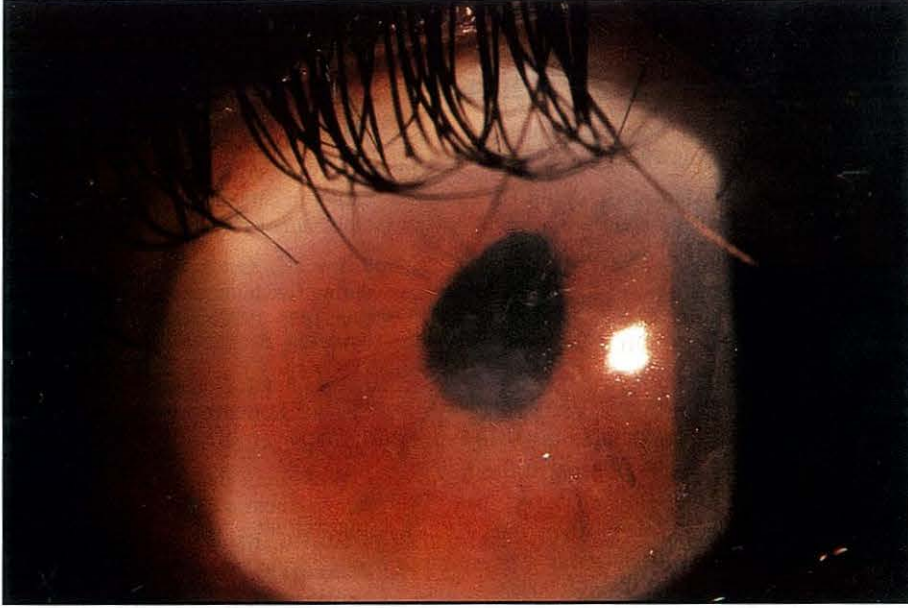
Kornea ödemi PEKKE ile ilgili çalışmalardan Tamer ve ark.nın çalışmalarında (4) senil katarakt grubunda %20, komplike katarakt grubunda %24,9, travmatik katarakt grubunda %30,7, patolojik katarakt grubunda %40,1, konjenital katarakt grubunda %7,7 oranında olmak üzere ortalama %24,7 oranında, Yıldırım ve ark.nın çalışmalarında (5) ise %6,48 oranında bildirilmektedir. FE ile ilgili çalışmalardan Koç ve ark.nın çalışmalarında (6) şiddetli-diffüz kornea ödemi %5,4, hafif diffüz kornea ödemi %19,6, üst kadranda kornea ödemi %22 oranında; Esgin ve ark.nın çalışmalarında (7) superior kornea ödemi %4 oranında; Ünal ve ark.nın çalışmalarında (8) kornea ödemi %4,4-%5,1 oranında; Küçümen ve ark.nın çalışmalarında (9) %3,6 oranında; Üstüner ve ark.nın çalışmalarında (10) ise %25 oranında bildirilmektedir. Çalışmamızda bu oranlar PEKKE için, hafif kornea ödemi %49,5, orta-şiddetli kornea ödemi %6,5 ve büllöz keratopati %2,8 olmak üzere toplam % 58,8, FE için ise hafif kornea ödemi %24,7, orta-şiddetli kornea ödemi %1,5 olarak (toplam %26,2) tespit edilirken büllöz keratopati ise hiç saptanmadı. PEKKE olguların-

da görülen hafif ve orta-şiddetli korneal ödemler daha çok iatrojenik endotel hasarı sebebiyle meydana geldi. Çoğunlukla bu olgular yeni eğitim almakta olan asistanlara ait eğitim vakalarıydı. Ayrıca olguların bir kısmında var olan nefelyondan lökoma kadar değişen derecelerdeki korneal opasiteler, göziçi manipülasyonlarda endotele temas riskini arttırmıştır. Yine bir kısım olgu trahom sonucu yoğun konjonktival-subkonjonktival skarlaşma nedeniyle korneo-korneal kesi ile opere edilen olguydu, bu da ön kamaradaki manipülasyonlarda ve lensin ekstraksiyonu esnasında endotele temas olasılığını arttıran diğer bir nedendi. FE ile olgularımızda görülen korneal ödemlerin hemen tamamına yakını en çok 1 hafta süren hafif ödem şeklindeydi. Bunların büyük bir kısmı lokalize karakterde, görme keskinliğini önemli ölçüde etkilemeyen, minimal epitel ödemi ve minimal Descemet zarı kırışıklıkları tarzındaydı. Lokalize ödemlerin de büyük çoğunluğunun üst kadranda handpiece'in endotele yakın kullanımından (yatay kullanım), uzayan operasyon süresinden veya yara sızıntısından önlemek için yapılan yoğun stromal hidrasyondan kaynaklandığı sonucu- na vardık.

En ciddi korneal komplikasyon olarak tespit ettiğimiz büllöz keratopati sadece PEKKE olgularında %2,8 olarak gerçekleşti. Bu oran Tamer ve ark.nın çalışmalarında (4) senil katarakt grubunda %0,95, travmatik katarakt grubunda %1, komplike katarakt grubunda %1,12, patolojik katarakt grubunda %1,18 olmak üzere ortalama %1, Stark ve ark.nın çalışmalarında (16) %0,6, Waring ve ark.nın çalışmalarında (17) %0,3-10 ve Yıldırım ve ark.nın çalışmalarında (5) %1,54 olarak bildirilmektedir. FE cerrahisi ile ilgili çalışmalarda büllöz keratopati oranı, Üstüner ve ark.nın çalışmalarında (10) %0,8-1,5, Koç ve ark.nın çalışmalarında (6) %4,1, Engin ve ark.nın çalışmalarında (7) %5 olarak bildirilirken, Sanıçoğlu ve Ünal ve ark.nın çalışmalarında (8,18) büllöz keratopati görülmediği bildirilmektedir. FE sonrası büllöz keratopati oranları bildiren çalışmaların çoğu FE cerrahisine ilk geçişteki olgulara aittir. Tekniğin uygulamasında deneyimin artması ve daha dikkatli hasta seçimi ve endikasyon ile bu sorunun oldukça azaldığı bilinmektedir. Bizim FE yapılan olgularımızda büllöz keratopatinin hiç gelişmemesi, hem deneyim sorununun çok gerilerde kalmasından, hem de daha yumuşak kataraktlı hasta seçiminden kaynaklanmaktadır. PEKKE yapılan olgulardan 3'ünde büllöz keratopati gelişiminin nedeni ise, operasyon öncesi her iki hastada da trahomatöz kornea opaklaşması nedeniyle merkezi lökom mevcut olmasıdır. Bu da ön kamaradaki manipülasyonların görülmesini engellemiş ve sonuçta endotele iatrojenik hasar meydana gelmiştir.



**Resim.** PEKKE yapılan bir olgumuzda kapsülotomi sırasında kistotomun yanlışlıkla endotele sertçe temas ettirilmesi sonucu oluşan merkezi Descemet zarı dekolmanına bağlı yaklaşık 1,5 hafta süren kornea ödemi



Descemet zarı dekolmanı, genellikle ön kamaradaki işlemler esnasında aletlerin dikkatsizce kullanımı, çok kullanılmış ve bu nedenle keskinliği azalmış bıçaklarla kornea kesisi yapılması sırasında, GİL implantasyonu esnasında veya dar ön kamaralı hastalarda Descemet zarı ile stroma arasına yanlışlıkla sıvı irrigasyonu yapılması sonucu meydana gelmektedir. FE yöntemi uygulanan olgularda Descemet zarı dekolmanı; Pedersen ve ark.nın çalışmalarında (11) %2,1, Emory, Aust, Zeiter, Anderson ve ark.nın çalışmalarında (12,13,14,15) %0,5 ile %2,6 arasında, hatta gonioskopi yapıldığında %11'e varan oranlarda, Koç ve ark.nın çalışmalarında (6) ise %2,7 oranında bildirilmektedir. Bizim çalışmamızda ise PEKKE grubu için %11,2, FE grubu için %2 Descemet zarı dekolmanı saptandı. Tespit ettiğimiz dekolmanlar, FE grubunda genellikle korneal giriş yerinde GİL implantasyonu sırasında meydana gelen lokalize karakterde ve tedavi gerektirmeyecek boyutlardaydı. PEKKE olgularında ise dekolmanlar, daha çok keskinliği azalmış aletlerle (bıçak, makas gibi) ön kamaraya giriş sırasında, kistotomun kapsülotomi esnasında yanlışlıkla endotele sürtünmesi sonucunda (Resim) veya GİL implantasyonu esnasında oluştu. Bunlarda da daha çok lokalize karakterde ve hemen tümünde basit önlemlerle (tampon amaçlı ön kamaraya hava verilmesi gibi) tedavi edilebilen boyutlardaydı.

Fako yanığı handpiece'den korneaya ısı transferi sonucu olur. Böyle bir ısı transferi, titreşim halindeki

handpiece boyunca yeterli irrigasyon sıvısının akışına izin vermeyen çok dar korneal giriş yeri veya tubing sisteminin çok sık oklüzyonu sonucu meydana gelir. Fako yanıkları 1 günde geçebilen hafif lokalize kornea ödemlerinden, aylarca süren şiddetli ödemlere kadar değişen şiddetlerde oluşabilir. Fako yanığı Küçümen ve ark. çalışmalarında (9) %1,8 oranında bildirilmiştir. Bizim çalışmamızda tümü hafif kornea ödeminde yol açacak karakterde, özellikle de operasyon süresi uzayan ve dar kesili olgularda olmak üzere, %6,1 oranında gerçekleşmiştir.

Sonuç olarak olgularımızda FE ile korneal komplikasyonların oranını çok daha düşük olarak tespit ettik. FE'nin kapalı ortam sağlayan bir cerrahi teknik olarak anatomiye daha saygılı olması ve cerrahi sürecin tamamına yakınının kornea endotelinin uzağında (uzun süreli ve aşırı sıvı travmasının dışında) lens kapsülü içinde gerçekleşmesi, bunun en önemli nedeni olarak düşünüldü.

#### KAYNAKLAR

1. Jaffe NS, Jaffe M, Jaffe G: Complications of cataract surgery. Cataract surgery and its complications. Laurel Covel. USA. Maple Vail Book Manufacturing Group, 1997; 232-238.
2. Johns KJ, Feder RS, Rosenfeld SI, Roussel TJ, Van Meter WS: American Academy of Ophthalmology. Section 11.

- Lens and Cataract, Deny M., Taylor F. USA. 1999; 140-57.
3. Chandler JW, Sugar J, Edelhauser HF: Pathophysiology of corneal endothelial dysfunction. External diseases. Textbook of Ophthalmology. Podos M. Steven, Yanoff M. Hong Kong. Imago. 1994; Chapter 8.
  4. Tamer C, Turaçlı ME, Karel F, Dürük K, Özdemir Ö, Kanpolat A, Atmaca L, Zilelioğlu G, Uğurbaş SH: EKKE + arka kamara lensi uygulamalarında komplikasyonlar. TOD XXVIII. Ulusal Kongresi Bülteni. 1994; 191-195.
  5. Yıldırım A, Şengör T, Gürdal C, Alanyalı A, Aralp H: Kliniğimizde katarakt cerrahisi: Vizüel prognoz ve komplikasyonların değerlendirilmesi. TOD XXVIII. Ulusal Kongresi Bülteni. 1994; 188-190.
  6. Koç F, Öge İ, Erkan D, Arıtürk N, Süllü Y: Fakoemülsifikasyona geçişte komplikasyonlar. T Oft Gaz 2000; 30:279-287.
  7. Eşgin H, Alımgil ML, Erda N, Çınal A: Arka kamara göziçi lensi implantasyonu sonrası kornea kalınlaşması ile endotel hücre kaybı ilişkisi. TOD XXVIII. Ulusal Kongresi Bülteni. 1994; 203-206.
  8. Ünal M, Acar S, Örgü Y, Erşanlı D: Fakoemülsifikasyon cerrahisinde tecrübelerimizin komplikasyonlara göre irdelemesi. TOD XXX. Ulusal Kongresi Bülteni. 1996; 212-215.
  9. Küçümen RB, İcağasioğlu A, Kubaloğlu A, Ersoy E: Fakoemülsifikasyonla katarakt cerrahisinde intraoperatif ve postoperatif erken dönem komplikasyonları. TOD XXX. Ulusal Kongresi Bülteni. 1996; 191-195.
  10. Üstüner A, Arslan OŞ, Devranoğlu K, Özkan Ş: Fakoemülsifikasyon yöntemi ile ilk sonuçlarımız. T Oft Gaz 1994. 24:343-346.
  11. Pedersen OO: Phacoemulsification and intraocular lens implantation in patients with cataract Acta Ophthalmol 1990; 68:59-64.
  12. Emory JM, Wilhelmus KA, Rosenberg S: Complications of phacoemulsification. Ophthalmology 1978; 85:141-150.
  13. Aust W, Wernhard U: Descemet's membrane as a complication in cataract extraction with lens implantation. Dev Ophthalmol 1987; 13:20-29.
  14. Zeiter HJ, Zeiter JT: Descemet's membrane separation during five hundred forty-four intraocular lens implantation 1975-1982. Am Intraocular Implant Soc J, 1983; 9:36-39.
  15. Anderson CJ: Gonioscopy in no-stitch cataract incision. J Cataract Refract Surg 1993; 19:620-621.
  16. Stark WJ, Terry AC, Manumenee EA. Intraocular lenses. Complication and visual results (Edi. Kimberly K.) Anterior segment surgery. Williams & Wilkins publications. 1987; 77-83.
  17. Warring GO: Corneal structure and pathophysiology (Edi. Leibowitz HM) Saunders comp. 1984; 3-24.
  18. Sarıçoğlu A: Bursa Devlet Hastanesinde Fako tekniği ile yapılan ilk 72 olgu TOD XXVIII. Ulusal Kongresi Bülteni Antalya. 1994; Cilt I. 305-307.