

## Yüksek Miyopide Makula Deliğinin Eşlik Ettiği Retina Dekolmanı

Cengiz Aras (\*), Akif Özdamar (\*), Halil Bahçecioglu (\*\*), Murat Karaçorlu (\*\*), Şehirbay Özkan (\*\*)

### ÖZET

**Amaç:** Yüksek miyopik gözlerde makula deliği ile birlikte görülen retina dekolmanlarının klinik özelliklerini, cerrahi tedavi ve görsel sonuçlarını retrospektif olarak incelemek

**Yöntem:** Makula deliği ile birlikte görülen regmatojen retina dekolmanı, vitreoretinal cerrahi tedavi yöntemleriyle tedavi edilen 9 hastaya ait hastane takip dosyaları ve ameliyathane kayıtları incelendi. Hasta takip dosyalarından hasta yaşı, cinsiyeti, travma anamnezi, pre ve postoperatif refraksiyon, görme keskinliği, biomikroskopik bulguları, indirekt oftalmoskopi ve üç aylık kontakt lens ile fundus bulguları (stafilom, Lacquer çatlakları, periferik retinal dejeneranslar ve yırtıklar, arka vitre dekolmanı varlığı) çıkarıldı. Ameliyathane kayıtlarından skleral çökertme uygulaması, subretinal drenaj yeri,retinopeksi yöntemi, intraoperatif komplikasyonlar, göz içi tamponadı çıkarıldı.

**Sonuçlar:** 2'si erkek, 7 si kadın olan hastaların yaş ortalaması  $60.44 \pm 6.83$  yıl ve ortalama takip süresi  $12.88 \pm 9.57$  ay idi. 8 olguda (%89) anatomik başarı sağlandı. 2 olguda epimakuler membran nedeni ile nüks gelişti. Nüks olan 1 olguda intraoperatif suprakoroidal hemoraji gelişti. Takip dönemi sonunda görme keskinliği 1 hastada negatif ışık persepsiyonu, 1 olguda el hareketi, 5 olguda parmak sayma, 2 olguda 0.1 idi.

**Yorum:** Yüksek miyoplarda makula deliği ile birlikte gelişen retina dekolmanı çevresel skleral çökertme ile birlikte vitrektomi ve intraoküler gaz kullanılarak tedavi edilebilir.

**Anahtar Kelimeler:** Makula deliği, yüksek miyopi, retina dekolmanı

### SUMMARY

#### Retinal Detachment Associated With Macular Hole in High Myopia

**Purpose:** To study retrospectively, the long term anatomic and functional results of surgical treatment of retinal detachment associated with macular hole in high myopic patients

**Methods:** The charts and operating room records of 9 myopic patients who underwent vitreoretinal surgery for the treatment of retinal detachment associated with macular hole were reviewed. The data about the age, sex, history of trauma, follow-up time, pre and postoperative vision, refraction, biomicroscopy, fundus findings like existence of staphyloma, chorioretinal atrophy, association of peripheral breaks and posterior vitreous detachment, retinal status were obtained from the charts. The data about the scleral buckling, localization of internal subretinal drainage, the method of retinopexy, intraoperative complications were obtained from operating room records.

(\*) İ.Ü. Cerrahpaşa Tıp Fakültesi, Göz Hastalıkları Anabilim Dalı, Uzman Doktor

(\*\*) İ.Ü. Cerrahpaşa Tıp Fakültesi, Göz Hastalıkları Anabilim Dalı, Prof. Dr.

Mecmuaya Geliş Tarihi: 17.01.2000

Kabul Tarihi: 18.02.2000

**Results:** Mean age of 2 women and 7 men were  $60.44 \pm 6.83$  years. Final retinal reattachment at the end of follow-up time (mean  $12.88 \pm 9.57$  months) was achieved in 8 eyes (%89). Final visual acuity was negative light perception in 1 case, hand movement in 1 case, counting finger in 5 cases and 0.1 in 2 cases. Suprachoroidal hemorrhage was developed in 1 case.

**Conclusion:** Retinal detachment associated with macular hole can be treated by scleral buckling combined with vitrectomy and intraocular gas tamponade.

**Key Words:** Retinal detachment, Macular hole, High myopia

Makula deliği varlığında retina dekolmanı gelişimi sıklıkla travma, arter veya ven tıkanıklığı sonrasında gelişen ikincil olaylar, intraoküler inflamasyon, katarakt cerrahisi sonrası ve yüksek miyopiye eşlik eder (1). Yaşlılarda gözlenen idiyopatik makula deliği nadiren retina dekolmanına yolaçar (2). Schulenberg ve arkadaşları yüksek miyopi ve özellikle stafilom varlığında makula deliğinin retina dekolmanına yol açtığını bildirmiştir (3). Aynı çalışmada yüksek miyopinin eşlik ettiği makula deliği ve periferik yırtıklı hastalarda başarılı retina dekolmanı operasyonu için her iki yırtığın kapatılması gerektiği bildirilmiştir. Çalışmamızda yüksek miyopik hastalarda makula deliği ile birlikte retina dekolmanı gelişmiş olgularda uygulanan cerrahi tedavinin geç dönem sonuçları retrospektif olarak incelendi.

## GEREÇ VE YÖNTEM

Çalışmaya 1995-1999 yılları arasında makula deliği ile birlikte regmatojen retina dekolmanı gelişen ve vitreoretinal cerrahi uygulanan 9 miyopik olgu dahil edildi. Travma anamnezi olanlar ve yüksek miyop olmayan makuler delik olguları çalışma kapsamı dışında bırakıldı. Hastaların takip dosyaları ve ameliyathane kayıtları incelendi. Hasta takip dosyalarından hasta yaşı, cinsiyeti, sistemik hastalık mevcudiyeti, takip süresi, preoperatif ve postoperatif takip muayenelerinde tespit edilen görme keskinliği, refraksiyon, biomikroskopi bulguları, göz içi basıncı ölçümleri, indirekt oftalmoskopi ve üç aynalı kontakt lens ile fundus incelemede stafilom, Lacquer çatlakları, periferik retinal dejeneranslar ve yırtıkların varlığı ve lokalizasyonu ile epimakuler membran ve arka vitre dekolmanı varlığı elde edildi. Hastalara ait ameliyathane kayıtlarından skleral çökertme, subretinal sıvının drene edildiği yer, retinopeksi için kullanılan yöntem, intraoküler tamponad kullanımı ve intraoperatif komplikasyonlar çıkarıldı.

## SONUÇLAR

Hastaların (2 erkek, 7 kadın) yaş ortalaması  $60.44 \pm 6.83$  yıl (en küçük 47, en büyük 62) idi. Ortalama takip süresi  $12.88 \pm 9.57$  ay (en kısa 6 ay, en uzun 36 ay) idi. Hastalardan 6'sı operasyondan önce sistemik hipertansi-

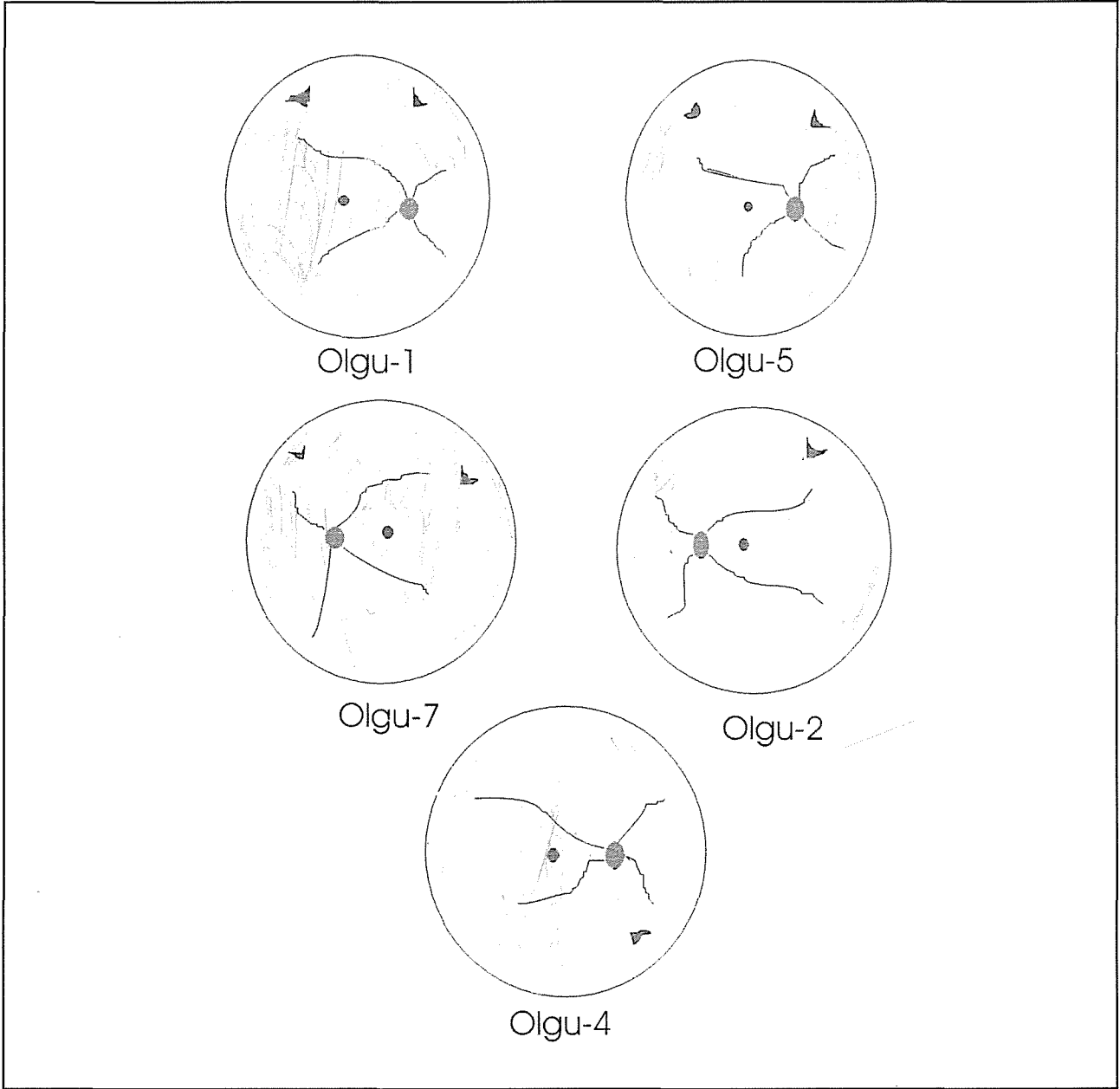
yon nedeniyle medikal tedavi altındaydı. Hastaların preoperatif sferik ekivalan refraksiyonu  $-13.18 \pm 3.59$  D (en yüksek  $-20.00$  D, en düşük  $-7.37$  D) idi. Hastaların 5'inde makula deliği ile birlikte periferik retinada at nalı yırtık vardı (olgu 1,2,4,5,7) (şekil-1). Bu 5 hastanın 3'ünde periferik yırtık sayısı 2 idi (olgu 1,5,7). Diğer 2 olguda (olgu 2,4) periferik yırtık sayısı 1 idi. Periferik yırtık olmayan 4 olguda (Olgu 3,6,8,9) sadece makula deliği mevcuttu. Olguların tümünde periferik lattis dejenerans mevcuttu. Beş olguda (Olgu 1,3,4,6,9) stafilom, diğer olgularda Lacquer çatlakları vardı. Tüm gözlerde makula deliği büyüklüğü 1 dd çapından küçüktü. Yedi olguda retina dekolmanı total, 2 olguda (Olgu 6,9) stafilom kavitesine lokalize idi (tablo-1). İki olguda (Olgu 3,7) preoperatif muayenede epimakuler membran varlığı gözlemlendi. Arka vitre dekolmanı 7 olguda pozitif, 2 olguda negatifti. Hastaların 7'sine skleral çökertme ve vitrektomi, 2'sine (Olgu 6, 9) sadece vitrektomi uygulandı. Bu olgularda subretinal sıvı drenajı makula deliğinden yapıldı ve makula temporaline 2 sıra yarım ay şeklinde laser fotokoagülasyon uygulandı. Bu olguların periferik retinadaki lattis dejeneranslarına intraoperatif olarak kriyo uygulandı.

Diğer hastalarda subretinal sıvı drenajı üst-nasal kadranda diatermi ve MVR bıçağı ile oluşturulan retinotomi yerinden yapıldı. Periferik yırtıklara intraoperatif olarak kriyoterapi uygulandı. Postoperatif tamponad olarak tüm hastalarda C3F8 gazı injekte edildi. İki olguda (Olgu 3, 6) nüks retina dekolmanı gelişti. Nüks retina dekolmanı nedeni olarak epiretinal membran gelişimi tespit edildi. Olgu 3'de retina 3. operasyonda yatıştırılabildi. Olgu 4 de nüks retina dekolmanı nedeniyle yapılan 2. reoperasyon sırasında intraoperatif olarak suprakoroidal hemoraji gelişti ve fitizis bulbi oluştu. Preoperatif görme keskinliği 2 olguda ışık persepsiyonu, 7 olguda el hareketi düzeyindeydi. Ortalama 13 ay takip sonunda görme keskinliği, 1 hastada el hareketi, 5 hastada parmak sayma, 2 hastada 0.1, 1 hastada negatif ışık persepsiyonu idi (tablo-2).

## TARTIŞMA

Makula deliğine bağlı retina dekolmanlarının tedavisi son 20 yıl içerisinde önemli gelişmeler gösterdi.

Şekil 1. Periferik retina yırtığı ve makula deliğinin birlikte olduğu olgularda retina dekolmanı konfigürasyonu



Pars plana vitrektomi, cerrahi alternatifler arasına katılmadan önce makula deliği ile birlikte olan retina dekolmanlarının tedavisinde makula bölgesine skleral çökertme, kriyoterapi, diatermi veya ışık koagülasyonu uygulanırdı (4-7). Bu tedavi yöntemleri önemli komplikasyonlara neden olurken makulada skar gelişimine bağlı görme kaybına yol açar. Yüksek miyoplarda makula deliğine bağlı retina dekolmanlarında cerrahi tedavinin başarısız olmasının nedenleri korioretinal atrofi bölgelerinde yeterli pigment epiteli hücresi bulunmamasına bağlı olarak doğal retinal adezyonun yetersizliği ve stafilomun arkaya doğru genişlemesini retina elastisitesinin

yetersizliği nedeniyle takip edememesi olarak açıklanmıştır (8).

Schulenberg ve arkadaşları yüksek miyopi ve stafilomlu olgular dışında makula deliğine bağlı retina dekolmanı gelişiminin oldukça nadir olduğunu bildirmiştir (3). Morita'nın çalışmasında miyopik ve idiopatik makula deliği olan 209 hastanın takiplerinde 104 gözde retina dekolmanı geliştiği gözlenmiş ve refraktif kırılma kusuru ile retina dekolmanı arasında ilişki araştırılmıştır (9). Çalışmada - 8.25 D üzerinde miyopların %97.6'sında, -3.25-8.00 D arasında miyopların %67.7'sinde, -3.00

**Tablo 1.** Hastalara ait demografik ve preoperatif bilgiler

Olgu	Yaş/cins	Preoperatif refraksiyon (D)	Periferik yırtık/Sayısı	Posterior Stafilom	Retina dekolmanı
1	47/K	-20.00	+, 2	+	Total
2	52//K	-13.00	+, 1	-	Total
3	65/K	-14.00	-	+	Total
4	67/K	-12.00	+, 1	+	Total
5	63/E	-11.75	+, 2	-	Total
6	59/K	-11.25	-	+	Subtotal
7	61/K	-7.37	+, 2	-	Total
8	63/K	-12.25	-	-	Total
9	67/E	-17.00	-	+	Subtotal

**Tablo 2.** Hastalara ait operatif ve postoperatif bilgiler

Olgu	Yapılan cerrahi	Retinanın durumu/	Operasyon sayısı	Preop. vizyon	Postop. vizyon
1	Ç, V, R, ID, G	R, 1	EH	3 mps	4
2	Ç, V, R, ID, G	R, 1	EH	2 mps	4
3	Ç, V, R, ID, G	R, 3	EH	EH	12
4	Ç, V, R, ID, G	Fitizis bulbi	EH	IP (-)	12
5	Ç, V, R, ID, G	R, 1	EH	4 mps	11
6	V, ID, FK, G	R, 1	IP	0.1	17
7	Ç, V, R, ID, G	R, 1	IP	3 mps	11
8	Ç, V, R, ID, G	R, 1	IP	2 mps	9
9	V, ID, FK, G	R, 1	EH	0.1	36

Ç=çevresel skleral çökertme, V=vitrektomi, R=retinotomi, ID=internal drenaj, G= gaz, FK=fotokoagülasyon, R=Retina rekole, EH=el hareketi, IP=ışık persepsiyonu, mps=metre parmak sayma)

D altında olanların %1.1'nde retina dekolmanı geliştiği belirlenmiş ve dejeneratif miyopik değişikliklerle makula deliğine bağlı retina dekolmanı gelişimi arasında ilişki olduğu bildirilmiştir. Çalışmacılar geniş koryoretinal atrofi olanların %100'nde, spotlar veya çizgisel koryoretinal atrofi odakları bulunanların %90.6'sında, tigroid koryoretinal atrofi olanların %0'nda makula deliğine bağlı retina dekolmanı gözlemlenmişlerdir. Bu çalışmada posterior stafilom varlığı makula deliği varlığında retina dekolmanı gelişimini etkileyen en önemli faktördü. Bizim çalışmamızda yer alan hastaların ortalama sferik eşdeğer refraksiyonu  $-13.18 \pm 3.59$  D (en yüksek  $-20.00$  D, en düşük  $-7.37$  D) idi. Hastaların tamamında periferik retinada lattis dejeneresans, 3 hastada 2 adet, 2 hastada 1 adet periferik yırtık vardı.

Wolfensberger yüksek miyopide makula deliğine bağlı retina dekolmanı gelişen 11 olguluk seride vitrek-

tomi ve silikon yağı injeksiyonu ile %91 anatomik şifa bildirmiştir (10). Bu hastalarda fonksiyonel şifanın beklenenden düşük olduğu ve görme keskinliğinin 20/200 altında kaldığı gözlenmiştir. Aynı çalışmada makula deliğine eşlik eden periferik yırtıklı hastalar çalışma kapsamı dışında tutulmuştur. Bizim olgularımızın 5'nde makula deliğine periferik retina yırtığı eşlik etmekteydi. 7 hastada çevresel skleral çökertme ile PPV ve potoperatif gaz tamponadı kullanıldı. Retina dekolmanının stafilom kavitesine lokalize kaldığı 2 hastaya skleral çökertme uygulanmaksızın PPV ve gaz kullanıldı. Serimizde anatomik başarı oranımız %89 idi.. Nüks gelişen 2 olguda retina dekolmanının stafilom kavitesine sınırlı olan olgular olduğu görüldü. Bizim serimizin Wolfensberger'in serisi ile karşılaştırılması periferik retina yırtığının eşlik etmediği sadece makula deliğine bağlı olan retina dekolmanlarında postoperatif tamponad olarak silikon yağının seçilmesinin başarıyı artırabileceğini düşündürmektedir.

Kuriyama'nın 250 göz içeren makula deliğine bağlı retina dekolmanı serisinde nihai anatomik başarı gerek transskleral yaklaşımda gerekse transvitreal yaklaşımda %95 olarak bildirilmiştir (11). Çalışmada intraoküler gaz tamponadının başarıyı arttırıcı bir etken olduğu vurgulanmıştır.

Çalışmamız yüksek miyopili olgularda makula deliğinin eşlik ettiği retina dekolmanlarında vitreus cerrahisi teknikleri ve gaz tamponadının anatomik başarı sağlayacağı, periferik retina yırtığının eşlik etmediği olgularda PPV ile gaz tamponadı sonrası nüks gelişebileceğini göstermektedir

### KAYNAKLAR

1. Peyman GA, Schulman JA. Ch 14: Vitrectomy for macular disease, In: Intravitreal Surgery. principles and practice Prentice hall International Inc. New Jersey 1994, Sayfa 631-687
2. Avila MP, Jalkh AE, Murakami K ve ark: Biomicroscopic study of the vitreous in macular breaks. Ophthalmology 1983;90:1277-1283
3. Schulenberg WE, Cooling RJ, McLeod D: Management of retinal detachment associated with macular breaks Trans Ophthalmol Soc UK 1983;103:360-364
4. Gonvers M, Machemer R: A new approach to treating retinal detachment with macular hole. Am J Ophthalmol 1982;94:468-47
5. Howard GM, Campell CJ: Surgical repair of retinal detachment caused by macular holes Arch Ophthalmol 1969;81:317-321
6. Siam AL: Management of central retinal detachment due to macular hole Br. J Ophthalmol 1973;57:351-354
7. Özkan Ş, Güzel H, Şener B, Müftüoğlu G: Primer makula delikli retina dekolmanlarının cerrahi tedavisi T Oft Gaz 1986;16:292-294
8. Maemor MF: Mechanism of normal retinal adhesion In: Ryan RJ, Glaser BM, Retina 2. Baskı St Louis, Mosby-Year Book Inc. 1994;1931-1953
9. Morita H, Ideta H, Ito K ve ark: Causative factors of retinal detachment in macular holes. Retina 1991;11:281-284
10. Wolfensberger TJ, Gonvers Michel: Long-term follow-up of retinal detachment due to macular hole in myopic eyes treated by temporary silicone oil tamponade and laser photocoagulation Ophthalmology 1999;106:1786-1791
11. Kuriyama S, Matsumura M, Harada T ve ark: Surgical techniques and reattachment rates in retinal detachment due to macular hole. Arch Ophthalmol 1990;108:1559-1561