

Travmatik Optik Sinir Zedelenmeleri

Meltem F. Söylev (*), Zeynep Özbek (**), İsmet Durak (***), Nilüfer Koçak (**), Osman Saatci (***), Süleyman Kaynak (***)

ÖZET

Travmatik optik nöropati, travmaya bağlı olarak optik sinirde kısmi veya total fonksiyon kaybına neden olan hasar olarak tanımlanabilir. Kısa süre sonra optik sinir harabiyetinin sekelleri geri dönüşsüz olarak yerleştiği ve görme prognozu oldukça kötü olduğu için travmatik optik nöropatinin tedavisi çok tartışılmıştır. İzlem, kortikosteroidler, osmotik ajanlar ve optik kanal dekompresyon cerrahisi travmatik optik nöropatide tedavi seçeneklerini oluşturmaktadır. Henüz etkinliği kanıtlanmış kesin bir tedavi yaklaşımı olmamasına rağmen potent antiinflamatuvar etkilerinden dolayı yüksek doz kortikosteroidler yaygın kullanılmaktadır. Bu çalışmada travmatik optik sinir zedelenmelerinin değişik klinik görünümleri farklı olgu sunumları ile irdelenmektedir.

Anahtar Kelimer: Optik sinir avülsiyonu, optik sinir hasarı, travma, travmatik optik nöropati

SUMMARY

Traumatic Optic Nerve Injuries

Traumatic optic neuropathy may be defined as an impact injury to the optic nerve which results in partial or complete loss of function. Since devastating sequelae settle irreversibly soon after trauma and visual prognosis is commonly poor, there has been much debate on the management of traumatic optic neuropathy. Observation, corticosteroids, osmotic agents and optic canal decompression surgery are the treatment options. At this time, there is no universally accepted standard protocol for treating traumatic optic neuropathy however, high dose corticosteroids are commonly preferred due to their potent anti-inflammatory effects. In this study, various forms of optic nerve injury is discussed by different case reports.

Key Words: Optic nerve avulsion, optic nerve injury, trauma, traumatic optic neuropathy.

GİRİŞ

Çeşitli derecelerde kalıcı ya da geçici optik sinir hasarı kafa ve yüz travmalarında oldukça sık rastlanan bir komplikasyondur. Travmatik optik nöropati, travmaya bağlı olarak optik sinirde kısmi veya total fonksiyon kaybına neden olan hasar olarak tanımlanabilir (1).

Direkt travmatik optik nöropati kurşun veya cerrahi aletler gibi, optik sinirin anatomik ve fonksiyonel bütünlüğünü bozan serebral veya orbital travmalar ile oluşur ve ani, ağır ve geri dönüşsüz görme kaybına yol açar (1).

İndirekt travmatik optik nöropatide ise optik sinir bütünlüğü korunmakta; ancak künt travmanın oluştur-

(*) Doçent, Dokuz Eylül Üniversitesi Tıp Fakültesi Göz Hastalıkları ABD

(**) Uzman, Dokuz Eylül Üniversitesi Tıp Fakültesi Göz Hastalıkları ABD

(***) Profesör, Dokuz Eylül Üniversitesi Tıp Fakültesi Göz Hastalıkları ABD

Mecmuaya Geliş Tarihi: 09.04.2001

Düzeltilmeden Geliş Tarihi: 11.06.2001

Kabul Tarihi: 20.08.2001

duğu kuvvetin optik sinirin periosta sıkıca tutunduğu optik kanala iletilmesi veya globun ani hareketi ile sinirde zedelenme meydana gelmektedir. Bu tip yaralanmalarda belli oranda geri dönüş olabilmekte ise de görme kaybı travmadan saatler sonra da ortaya çıkabilmektedir (1).

Optik sinir avülsiyonu ise optik sinirin disk bölgesinde retina ve koroidden dezensersiyonu (ayrılması), lamina kribrozanın skleral rimden retraksiyonu olarak tanımlanmaktadır (2). Fundus incelemesine engel olan vitreus hemorajisi gibi sorunları olan hastalarda Bilgisayarlı Tomografi (BT), Manyetik Rezonans Görüntüleme (MRI), B-mod orbital ultrasonografi (USG), Doppler avülsiyon tanısında yardımcı olabilir (3).

Bu çalışmada travmatik optik sinir zedelenmelerinin değişik klinik görünümleri farklı olgu sunumları ile irdelenmektedir.

OLGULAR

Olguların tanısal ve tedavi ile ilgili özellikleri tablo'da özetlenmiştir.

OLGU 1: 52 yaşında erkek hasta 9 saat önce şakak bölgesinden kurşunlanmıştı. Sağ ve sol frontotemporal bölgede kurşun giriş ve çıkış deliği izlenmekteydi. Oftalmolojik muayenesinde bilateral periorbital ödem ve ekimoz mevcut olup görme keskinliği her iki gözde 3 metreden parmak sayma düzeyinde idi. Her iki göz ön segmentleri doğaldı. Göz hareketleri her yöne %60 kısıtlılık göstermekteydi ve sağ gözde orta derecede rölatif afferent pupilla defekti (RAPD) mevcuttu. Fundus muayenesinde, bilateral optik disk ve maküler bölgeler doğal görünümde iken, her iki tarafta alt kadranda subretinal hemoraji gözlemlendi. Kranial ve orbital BT' de her iki orbita lateral duvarında çok parçalı kırık mevcuttu; her iki optik kanal normaldi. Hasta travmatik optik nöropati ön tanısıyla kliniğimizde izleme alınarak 3 gün süre ile 4x250 mg intravenöz prednizolon tedavisi uygulandı. Tedaviyi takiben iki hafta içinde periorbital ödemi belirgin azalan, göz hareketleri sağ göz aşağı bakış haricinde serbestleşen hastanın görme keskinliği sağ gözde 0.2 solda 0.5 düzeyine çıktı ancak üç aylık izlem sonunda sağ gözde görme keskinliği persepsiyon düzeyine düştü; rölatif afferent pupilla defektinde artış ve total optik atrofi gelişimi gözlemlendi. Sol gözde ise görme keskinliği 0.3 düzeyinde sabit kaldı; optik diskte solukluk ve grade 2 maküler hol gelişti.

OLGU 2: 38 yaşında erkek hastanın geçirilmiş intrakranial tümör eksizyonu öyküsü mevcuttu. Grand-mal epilepsi sekeli bulunan hasta olay sabahı ailesi tarafın-

dan yerde ve bilinci bulanık halde bulunmuştu. Sağ gözün kapakların arasından dışarı fırlamış olduğunu gören aile, hastayı acil servise getirmişti. Olası bir epileptik atak ile yere düşen hasta postiktal konfüzyon döneminde idi. Sağ üst kapağın 1/3 lateral bölgesinde kapak kenarına paralel tam kat cilt kesisi olduğu, sağ globun tamamen orbitadan ekstruzyona uğramış olduğu iç kantusa yakın bölgede globla devamlılık gösteren 3.5-4 cm optik sinir dokusunun mevcut olduğu görüldü (Resim 1). Diğer gözü oftalmolojik açıdan doğal olan hasta genel anestezi altında eksplorasyon için ameliyathaneye alındı. Kapaklar ekarte edildiğinde sağ globun orbita ile tek bağlantısının zayıf bir şekilde insersiyon bölgesine tutunmakta olan lateral rektusla olduğu görüldü. Total optik sinir kesisi olan glob cerrahi olarak çıkarıldı, yara yeri temizlenip tenon ve konjonktiva kapatıldı ve kapak bütünlüğü sağlanarak operasyona son verildi. Olasılıkla epileptik nöbet esnasında hastanın üstüne düştüğü sivri bir obje medialden glob ile orbita arasına girerek total optik sinir kesisine neden olmuştu.

OLGU 3: 18 yaşında erkek hastanın bir ay önce geçirdiği trafik kazası sonrası sağ gözde görmesi azalmıştı. İlk muayenesi başka bir merkezde yapılan, şüpheli bir intravenöz steroid tedavisi öyküsü veren ve oral steroid almakta olan hastanın kazadan beri görmesinde değişiklik olmamıştı. Görme keskinliği kliniğimize başvurduğunda, sağda 0.4 solda tamdı. Her iki göz biyomikroskopik olarak doğaldı ve göz içi basınçları bilateral normaldi. Göz hareketleri her yöne serbestti; sağda hafif RAPD izleniyordu. Ishihara testiyle değerlendirilen renkli görme ise sağda 3/21 solda 21/21 düzeyindeydi. Her iki gözde optik disk, maküler bölge ve retina periferi doğal olarak izlendi. Hasta yatırılarak 3 gün süre ile 4x250 mg intravenöz metilprednizolon verilerek, 4. gün 60 mg/gün oral prednizolona geçildi. 4. günde sağ gözde görme keskinliği 0.5 olan hastanın, steroid dozu azaltılarak kesildi. Üç aylık izlem sonucunda görme keskinliği 0.7 ye çıkarak sabit kaldı, o gözde optik diskte sola oranla solukluk gelişti.

OLGU 4: 13 yaşında erkek hasta 6 gün önce bisikletten düştüğünü ve sol gözde görmesinin kapandığını ifade etmekteydi. Görme keskinliği sağ gözde tam, solda absolu idi ve her iki göz biyomikroskopik olarak doğaldı. Göz hareketleri her yöne serbestti. Solda belirgin RAPD mevcuttu. Sağ göz fundus muayenesi tamamen doğalken sol optik disk sağa göre hafif soluk izleniyordu. Kranial ve orbital BT normaldi. Bu hastaya 48 saat intravenöz megadoz steroid tedavisi (başlangıçta 30 mg/kg metilprednizolonu takiben 5.4mg/kg metil prednizolon 48 saat boyunca) uygulandı (5). Tedavi sonrası persepsiyon ve projeksiyon kazanıldı ve üç aylık izlemde sabit kaldı.

Tablo. Olguların tanı ve tedavi bilgileri

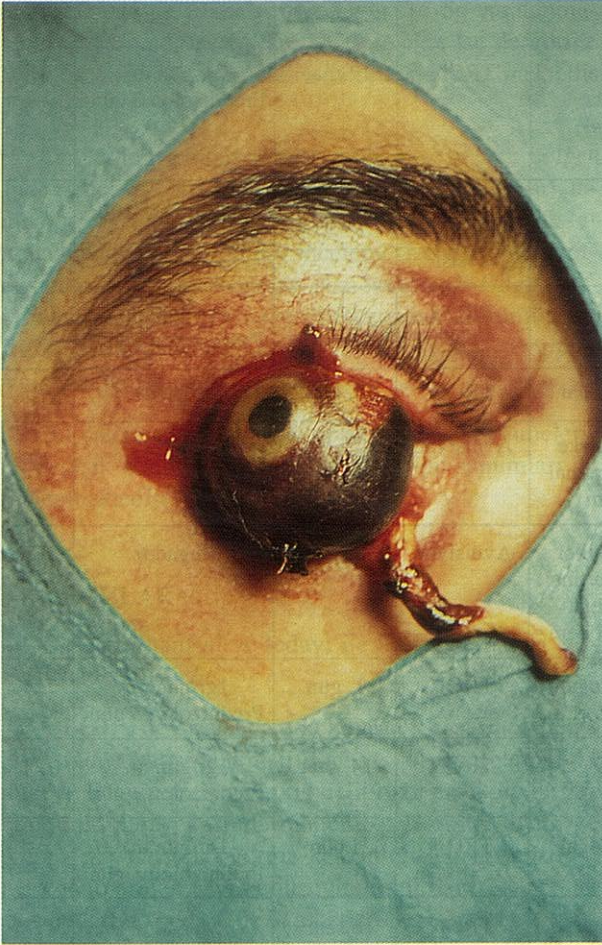
Olgu no	Yaş	Etkilenen göz	İlk GK	BT	Fundus bulguları	Tanı	Tedavi başlangıcı	Tedavi	Son GK
1	52	Sağ	3mps		Bil. Orbita lateral duvarında çok parçalı kırık, bil. Optik kanallar doğal	Bilateral alt kadranda subretinal hemoraji	TRON	12.saat 1gr/gün m. Prednizolon 3 gün	P+
2	38	Sağ	p-	-	-	Total optik sinir kesisi	12.saat	Cerrahi eksizyon	p-
3	18	Sağ	0.4	-	Bilateral doğal	TRON	1. ay	1gr/gün m. Prednizolon 3 gün	0.7
4	13	Sol	P-	Normal	Bilateral doğal	TRON	6. gün	megadoz	p+p-
5	32	Sağ	p+p-	Normal	Sağ optik diske komşu subretinal hematoma	Avülsiyon	-	-	?
6	14	Sol	p+p-	-	Sol peripapiller bölgede preretinal ve subretinal hemaraji + ödem	Avülsiyon	8. saat	Megadoz	0.1
7	45	Sağ	p-	Sağda zigoma ve etmoid kırığı	Bilateral doğal	TRON	1. gün	1gr/gün m. Prednizolon 3 gün	EH
8	71	Sol	p+p-	-	Bilateral doğal	TRON	14. saat	1gr/gün m. Prednizolon 3 gün	EH
9	15	Sağ	p-	Normal	Bilateral doğal	TRON	4.gün	1gr/gün m. Prednizolon 3 gün	p-
10	42	Sağ	EH	-	Peripapiller subretinal ve intraretinal hemarajiler	TRON	6.saat	Megadoz	0.7
11	15	sağ	0.2	Normal	Bilateral doğal	TRON	5.gün	1gr/gün m. Prednizolon 3 gün	0.5

OLGU 5: 32 yaşında araba tamircisi hastanın bir gün önce akü patlamasında fırlayan parçalardan biri sağ kaşına çarpmıştı. İlk müdahalesi başka bir merkezde yapılan hastanın sağ frontal bölgede 3-4 cm.'lik sütüre cilt kesisi, yoğun periorbital ödemi ve ekimozu mevcuttu. Görme keskinliği sağda ışık persepsiyonu düzeyinde solda ise 0.8'di. Biyomikroskopide sağ gözde yoğun kemozis ve subkonjonktival hematoma, solda ise bir iki adet lineer korneal abrazyon dışında anormal bir bulgu izlenmiyordu. Sağ göz hareketleri her yöne %50 kısıtlı, solda her yöne serbestti. Sağda belirgin RAPD vardı. Fundusta sağda optik diskin nazal komşuluğunda yaklaşık bir disk çapı genişlikte subretinal hematoma mevcuttu (Resim 2); sol fundus ise doğaldı. Kranial ve orbital

BT'de blow-out ya da optik kanal fraktürüne ait bulgu yoktu. Hastaya avülsiyon ön tanısıyla yatış ve intravenöz steroid tedavisi önerildi. Ancak hasta kabul etmedi ve kontrol muayenelerine de gelmedi.

OLGU 6: 14 yaşında bayan hastanın sol gözüne 8 saat önce pencere kolu çarpmıştı. Sağda belirgin periorbital ödem ve ekimoz mevcuttu. Görme keskinliği sağda tam, solda persepsiyon ve projeksiyon düzeyinde idi. Göz hareketleri sağda her yöne serbest solda tüm bakış yönlerinde %40 kısıtlıydı ve solda belirgin RAPD mevcuttu. Biyomikroskopide sağ göz doğal, sol gözde kemozis, nazalde subkonjonktival hematoma ve ön kamarda 2mm hifema izlenmekteydi. Göz içi basıncı sağda

Resim 1. Olgu-2'nin ameliyathanedeki herhangi bir girişim yapılmadan önceki görünümü.



15mm Hg, solda 18 mmHg idi. Fundoskopide sağ göz doğaldı; solda ise peripapiller bölgede preretinal ve subretinal hemorajinin yanısıra belirgin retinal ödem mevcuttu. Dikkatle bakıldığında fizyolojik çukurluğun temporal kıyısında avulsiyon bölgesi, ardında skleral kanaldan optik sinirin ayrıldığı hatta ait gölge görülmekteydi (Resim 3). Hasta yatırılarak megadoz kortikosteroid tedavisi başlandı ve 3. gün 80 mg/gün oral deksametazona geçildi. Bu aşamada vizyon 1 metreden parmak sayma düzeyine çıktı. Bir ay sonundaki görme keskinliği 0.1 oldu. 6 aylık izlemde görme sabit kaldı optik atrofi ve eski preretinal hemoraji alanında epiretinal membran gelişti.

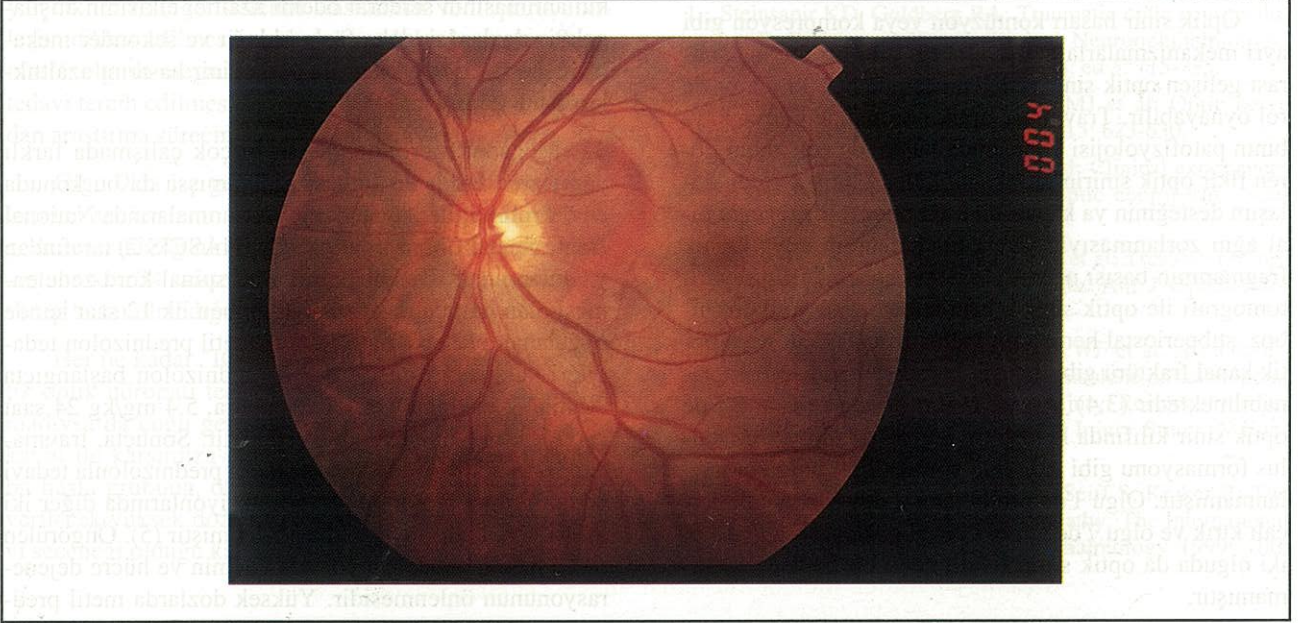
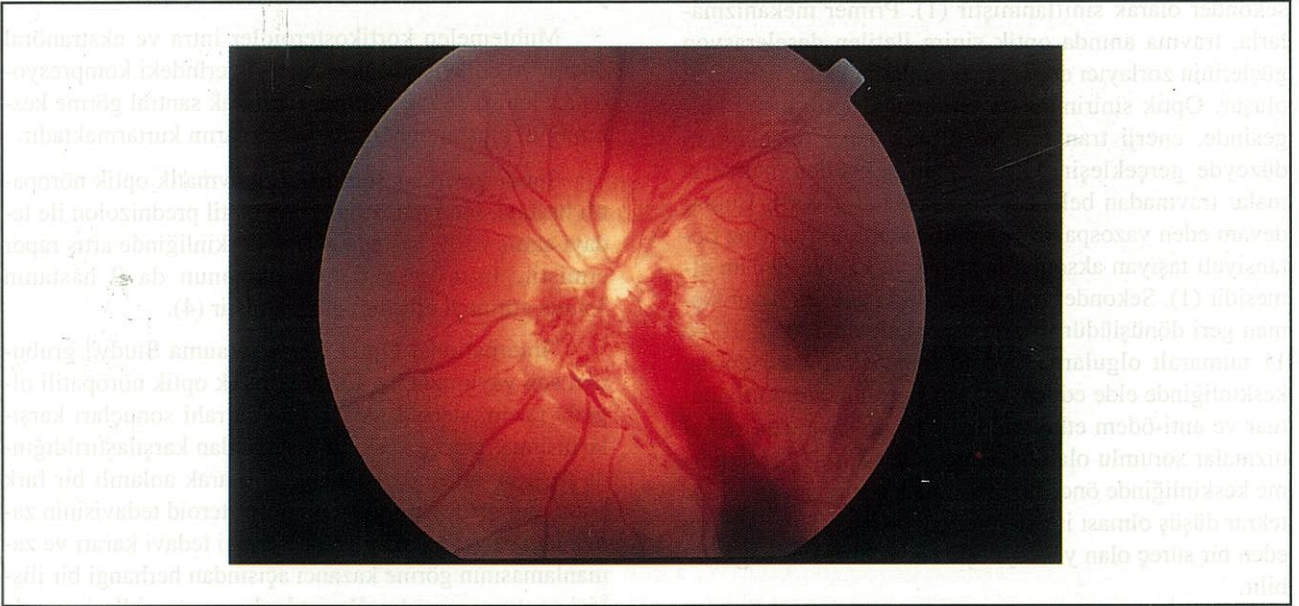
OLGU 7: 45 yaşında erkek hasta 1 gün önce sağ göze aldığı darp sonrası o gözde görmesini yitirmişti. Sağ gözde ışık algısı yoktu; sol gözde görme keskinliği 0.8 idi. Sağda ışık refleksi alınamamaktaydı ve o tarafta belirgin RAPD mevcuttu. Biyomikroskopik olarak sol göz doğal; sağda, üst kapakta ekimoz, yaygın subkon-

junktival hemoraji ve kemozis mevcuttu. Ön kamara derin ve temiz, pupil middilate ve lens saydamdı. Tansiyon oküler her iki gözde 18 mmHg idi. Fundus muayenesinde her iki optik sinir ve maküler bölge doğal izleniyordu. Beyin ve orbita BT'de sağ zigoma kırığı ve etmoid kemikte kırık izlenen ancak optik sinire bası saptanmayan hasta travmatik optik nöropati tanısı ile yatırılarak intravenöz 1 gram metil prednizolon pulse edildikten sonra, 3 gün süre ile 4x250 mg intravenöz metil prednizolon verildi. Tedavi sonrası görmesi sağ gözde el hareketleri düzeyine çıktı; üç aylık izlemde bu düzey sabit kaldı.

OLGU 8: 71 yaşında erkek hastada 14 saat önce düşme sonrası sol gözde görme kaybolmuştu. Sol frontal ve periorbital bölgede ödem ve ekimozu mevcut olan hastanın görme keskinliği sağda 0.9 solda ışık ve yön algısı düzeyinde idi. Biyomikroskopik olarak özellik taşımayan, göz içi basınçları normal olan ve göz hareketleri serbest olan hastada solda orta derecede RAPD mevcuttu. Her iki göz fundus incelemesi de normal sınırlarda olan hasta travmatik optik nöropati tanısı ile yatırıldı. Kortikosteroid kullanımına kontraendikasyon oluşturan bir sitemik problemi olmaması nedeniyle 3 gün süre ile 4x250 mg intravenöz metil prednizolon tedavisini takiben oral tedaviye geçildi. Görme keskinliği el hareketleri düzeyine çıkan hastanın izlemde optik atrofi yerleşti ve görmesi sabit kaldı.

OLGU 9: 15 yaşında erkek hasta 4 gün önce basketbol maçı yaparken bir arkadaşı ile alın bölgesinden kafa kafaya çarpıştığını o anda sağ gözünün karardığını ve açılmadığını ifade etti. İncelemeyle periorbital bölgede bir bulgusu olmayan ve biyomikroskopik olarak da her iki gözü doğal olan hastanın görme keskinliği sağda absolu solda tamdı. Sadece sağ göz yukarı bakışı %20 kısıtlı olan hastada sağda belirgin RAPD mevcuttu. Her iki gözde göz içi basınçlar ve fundus görünümleri doğaldı. Kranial ve orbital BT'si doğal olan ve yatırılarak üç gün boyunca toplam 1gr/gün metil prednizolon tedavisi uygulanan hastanın görme keskinliğinde bir değişiklik olmadı ve bir ay içinde total optik atrofi gelişti.

OLGU 10: 42 yaşında erkek hasta 6 saat önce sağ gözüne dal çarpması sonrası görmesinin kapandığını söylüyordu. Sağda yoğun kapak ödemi ve üst kapakta yaklaşık 1.5 cmlik düzensiz cilt kesisi vardı. Görme keskinliği sağda el hareketi solda tam idi. Sağ gözde hareketler her yöne %30-40 kısıtlanmıştı ve belirgin RAPD mevcuttu. Biyomikroskopisinde sağ ön kamarada hemorajik tındal haricinde özellik yoktu. Her iki gözde göz içi basınçları normaldi. Sağ göz fundus muayenesinde optik disk çevresinde subretinal ve intraretinal hemorajiler izleniyordu. Kortikosteroid kullanımına kontrendikasyon

Resim 2. Olgu-5'in fundus görünümü**Resim 3.** Olgu-6'nun fundus görünümü

oluşturan bir sistemik problemi olmayan hasta optik sinir avülsiyonu tanısıyla yatırılarak megadoz metil prednizolon tedavisi uygulandı. 48 saat sonunda hastanın vizyonu 0.7 düzeyine çıkmış ve hiçbir yan etki izlenmemişti. Hasta 80mg/gün oral deksametazon tedavisi ile taburcu edilerek izleme alındı.

OLGU 11: 15 yaşında erkek hasta 5 gün önce motosiklet kazası geçirmiş ve sağ gözünde görme kaybı gelişmişti. Sağ kapakta pupilla alanının %50' sini örten

ptozisi olan ve o göz hareketleri mediale totale yakın, yukarı ve aşağı ise %30 kısıtlanmış olan hastanın görme keskinliği sağda 0.2 solda tamdı. Biyomikroskopik değerlendirmesi ve göz içi basınçları doğaldı ancak sağda belirgin RAPD izleniyordu. Renkli görme her iki gözde 20/21 düzeyinde idi ve sağ göz fundus muayenesinde sola göre belirgin bir fark yoktu. Kranial ve orbital BT'si doğal olan hastaya travmatik optik nöropati tanısı ile üç gün boyunca 1gr/gün metil prednizolon tedavisi uygulandı. Görme keskinliği 0.5'e çıkan hasta izleme alındı.

TARTIŞMA

Optik sinir hasarı kontüzyon veya kompresyon gibi ayrı mekanizmalarla gelişebileceği gibi bir travma sonrası gelişen optik sinir zedelenmesinde her iki faktör de rol oynayabilir. Travmatik optik nöropatide görme kaybının patofizyolojisi konusunda bugün en çok kabul gören fikir optik sinirin intrakanaliküler kısmına giden dolaşım desteğinin ya kapalı bir kafa travması sırasında pial ağın zorlanmasıyla ya da bir hematoma veya kemik fragmanının basısı nedeniyle bozulmasıdır. Bilgisayarlı tomografi ile optik sinir kılıfında hemoraji ya da tromboz, subperiostal hematoma, kallus formasyonu veya optik kanal fraktürü gibi değişik kompresif hadiseler saptanabilmektedir (3,4). Ancak bizim olgularımızda BT'de optik sinir kılıfında hematoma, kanal fraktürü ya da kallus formasyonu gibi tedavide yönlendirici bulguya rastlanmamıştır. Olgu 1'de orbita lateral duvarında çok parçalı kırık ve olgu 7'de etmoid kırığı gözlenmiş ancak her iki olguda da optik siniri tehdit eden bir hadise saptanmamıştır.

Travma optik sinirde hem mekanik hem de iskemik hasara neden olabilir. Hasar mekanizmaları primer veya sekonder olarak sınıflanmıştır (1). Primer mekanizmalarla, travma anında optik sinire iletilen deselerasyon güçlerinin zorlayıcı etkisi ile aksonlarda kalıcı harabiyet oluşur. Optik sinirin sıkıca tutunduğu optik kanal bölgesinde, enerji transferi ve primer hasar maksimum düzeyde gerçekleşir. Öte yandan sekonder mekanizmalar travmadan belli zaman sonra hasar verir. Bunlar devam eden vazospazm ve artan iskemiyle iyileşme potansiyeli taşıyan aksonlarda şişme ve kaybın devam etmesidir (1). Sekonder mekanizmalarla gelişen hasar kısmen geri dönüşlüdür. Bizim serimizde de 3, 6, 7, 10 ve 11 numaralı olgularda steroid tedavisi sonrası görme keskinliğinde elde edilen artıştan steroidün anti-enflamatuvar ve anti-ödem etkisi ile hafifletilen sekonder mekanizmalar sorumlu olabilir. Olgu 1'de ise sağ gözde görme keskinliğinde önce bir artış; daha sonra zaman içinde tekrar düşüş olması ise steroid tedavisine rağmen devam eden bir süreç olan yara iyileşmesi ve fibroze bağlanabilir.

Kısa süre sonra optik sinir harabiyetinin sekelleri geri dönüşsüz olarak yerleştiği ve görme prognozu oldukça kötü olduğu için travmatik optik nöropatinin tedavisi çok tartışılmıştır. İzlem, kortikosteroidler, osmotik ajanlar ve optik kanal dekompresyon cerrahisi travmatik optik nöropatide tedavi seçeneklerini oluşturmaktadır.

Günümüzde kanıtlanmış kesin bir tedavi yaklaşımı yoktur. Ancak son zamanlarda, zaten önceden beri kuvvetli antiinflamatuvar etkilerinden dolayı yaygın kullanılmakta olan steroidlerin çok yüksek dozlarda (megadoz) kullanılmasının serebral ödemi azaltıcı etkisinin alışılmış dozlardan daha fazla olduğu ve sekonder mekanizmalar üzerine etkileri ile optik sinir hasarını azalttıkları rapor edilmiştir.

Megadoz steroid tedavisi, birçok çalışmada farklı yazarlarca farklı dozlarda uygulanmışsa da bu konuda en önemli bilgiler spinal kord yaralanmalarında National Acute Spinal Chord Injury Study (NASCIS 2) tarafından yayınlanmıştır. Bu çalışmada akut spinal kord zedelenmesi olan hastalarda travmayı takiben ilk 12 saat içinde uygulanan plasebo, nalokson ve metil prednizolon tedavileri karşılaştırılmıştır. Metil prednizolon başlangıçta 30 mg/kg yükleme verildikten sonra, 5,4 mg/kg 24 saat sürekli infüzyon şeklinde verilmiştir. Sonuçta, travmadan sonra ilk 8 saat içerisinde metil prednizolonla tedavi edilen grupta motor ve duyu fonksiyonlarında diğer iki gruba göre belirgin düzelmeye gözlenmiştir (5). Öngörülen mekanizma, yaralanan dokuda ödemin ve hücre dejenerasyonunun önlenmesidir. Yüksek dozlarda metil prednizolon dejeneratif süreci yavaşlatıp, yaralanan bölgeye ulaşan dolaşım desteğini artırarak iskemi ve hipoksemiye ikincil hücre hasarını azaltmaktadır (4).

Muhtemelen kortikosteroidler intra ve ekstranöral ödemi ve dolayısıyla sinir lifleri üzerindeki kompresyonu azaltarak ve kan akımını artırarak santral görme keskinliğini oluşturan nöronların bazılarını kurtarmaktadır. Spoor ve arkadaşları (4) 21 travmatik optik nöropatili hastayı, intravenöz megadoz metil prednizolon ile tedavi etmiş ve 12 hastada görme keskinliğinde artış rapor etmiştir. İntravenöz deksametazonun da 9 hastanın 7sinde görmeyi artırdığı gözlenmiştir (4).

"International Optic Nerve Trauma Study" grubunun son yayınında ise 133 travmatik optik nöropatili olguda izlem, steroid tedavisi ve cerrahi sonuçları karşılaştırılmış; görme keskinliği açısından karşılaştırıldığında üç grup arasında istatistiksel olarak anlamlı bir fark bulunmamıştır. Bu sonuçlara göre steroid tedavisinin zamanlaması veya dozajı ya da cerrahi tedavi kararı ve zamanlamasının görme kazancı açısından herhangi bir ilişkisi saptanamamıştır. Bu nedenle ne steroidlerin ne de cerrahi dekompresyonun travmatik optik nöropati tedavisinde standard kabul edilmemesi gerektiği yorumu yapılmıştır (6).

Bizim serimizde de değişen tedavi eğilimlerine göre farklı zamanlarda farklı tedavi yaklaşımları uygulanmıştır. 4,6 ve 10 numaralı olgularda megadoz steroid tedavisi ile görme keskinliğinde bir artış elde edilmiş ve ciddi bir sistemik yan etki oluşmamıştır. Ancak bu olguların ikisi çok genç, olgu 10 ise hiçbir sistemik problemi olmayan nispeten genç erişkin hastalardır. İleri yaşlarda-

ki hastalarda megadoz tedavi planlanırken ciddi sistemik yan etkiler ve diğer sistemik hastalıklar ve ilaçlarla etkileşim dikkat edilmesi gereken önemli bir husustur. 8 numaralı olguda megadoz tedavi yerine 3 gün 1gr yükleme tedavi tercih edilmesi hastanın ileri yaşı ve diabet açısından araştırma sürecinde olması nedeniyledir.

Olgu 9'da ise genç yaşına rağmen megadoz uygulanmaması hastanın geç başvurusudur. Literatürde megadozun etkinliğinin travmayı takiben ilk 8 saatte maksimum iken 24 saatte etkinliğinin klasik intravenöz tedaviden farklı olmadığı bildirilmiştir.

Her ne kadar "IONTS" grubunun sonuçları travmatik optik nöropati tedavisine tam bir açıklık kazandırmadıysa da çoğu genç olan, travmaya bağlı ani görme kaybı ile karşımıza gelen ve tedavi beklentisi içindeki bu hasta grubuna, özellikle travmanın akut döneminde verilecek yüksek doz kortikosteroidlerin uygun bir tedavi seçeneği olduğu kanısındayız.

KAYNAKLAR

1. Steinsapir KD, Goldberg RA: Traumatic optic neuropathies. In Walsh and Hoyt's Clinical Neuroophthalmology. Baltimore, Williams & Wilkins 1998; ed 5: 715-735.
2. Foster BS, March GA, Lucarelli MJ et al: Optic nerve avulsion. Arch Ophthalmol. 1997; 115: 623-630.
3. Chou PI, Sadun AA, Chen YC et al: Clinical experiences in the management of traumatic optic neuropathy. Neuroophthalmology 1996;16: 325-336.
4. Spoor TC, Hartel WC, Lensink DB et al: Treatment of optic neuropathy with corticosteroids. Am J Ophthalmol 1990; 110: 665-669.
5. Brachen MB, Shepard MJ, Collins WF et al: A randomized, controlled trial of methyl prednisolone or naloxone in the treatment of acute spinal cord injury: Results of the Second National Acute Spinal Cord Injury Study. N England J Med 1990 ; 322: 1405-1411.
6. Levin LA, Beck RW, Joseph MP, Seiff S, Kraker R: The treatment of traumatic optic neuropathy: The International Optic Nerve Trauma Study. Ophthalmology 1999; 106: 1268-77.