

## Eales Hastalığının Tedavisinde Laser Işık Koagülasyonu

Akın Banaz (\*), Engin Bürümcek (\*\*), Serra Karaçorlu (\*\*), Baki Mudun (\*), Şermin Ünal (\*\*\*),  
M. Okan Arslan (\*\*\*\*)

### ÖZET

**Amaç:** Eales hastalığının tedavisinde laser ışık koagülasyonunun etkinliğini araştırmak.

**Yöntem:** SSK Okmeydanı Eğitim Hastanesi Göz Kliniği Retina bölümünde Eales hastalığı tanısı ile izlenen ve laser ışık koagülasyonu ile tedavi edilen 27 hastanın 46 gözü bu çalışmada incelenmiştir. Takip süresi 2-10 yıldır (ortalama 3.4 yıl). 25 olgu (%92.5) erkek, 2 olgu(%7.5) kadındı ve olguların yaş ortalaması 29 (18-48) yaş idi. 19 gözde (%35) retinada neovaskülarizasyon, 18 gözde (%33.3) vitreus kanaması, 9 gözde (%16) damarlarda kılıflanma, 6 gözde (%11) vitreo-retinal fibrotik bantlar, 3 gözde (%6) retina içi kanaması, 2 gözde (%4) rubeosis iridis ve 2 gözde (%4) retina dekolmanı mevcuttu.

**Bulgular:** Laser ışık koagülasyonu ile tedavi sonrası görme keskinliği 46 gözün 24'ünde (%52) aynı kalmış, 18'inde (%39) artmış ve 4'ünde (%8) azalmıştır. Vitreus kanaması tespit edilen ve laser ışık koagülasyonu ile tedavi edilen 18 gözün 15'inde (%83) proliferasyonlar gerilemiş, 3 gözde ise (%17) yeni kanamalar oluşmuş ve vitrektomi ameliyatı uygulanmıştır. Mürcatlarında retinada neovaskülarizasyonları mevcut olan 19 gözde ise laser ışık koagülasyonu tedavisi ile başarılı sonuçlar alınmış ve proliferasyonlar gerilemiştir.

**Sonuçlar:** Eales hastalığında laser ışık koagülasyonu retinal lezyonları önlemede ve hastalığın tedavisinde etkili bir yöntemdir.

**Anahtar Kelimeler:** Eales hastalığı, laser ışık koagülasyonu

### SUMMARY

#### Treatment of Eales' Disease With Laser Photocoagulation

**Purpose:** To evaluate the effectiveness of laser photocoagulation in Eales disease.

**Methods:** 46 eyes of 27 patients who had laser photocoagulation for Eales disease were evaluated in this study. Follow up period was on average 3.4 years. Out of 27 patients, 25 were male and 2 were female. And the average age was 29 (18-48) years. Examination of these cases showed retinal neovascularization in 19 eyes (%35), vitreous hemorrhages in 18 eyes (%33.3), vascular sheathing in 9 eyes (%16), vitreoretinal membranes in 6 eyes (%11), intraretinal hemorrhages in 3 eyes (%6), rubeosis iridis in 2 eyes (%4) and retinal detachment in 2 eyes (%4).

**Results:** After the laser photocoagulation, visual acuities increased in %39 of the patients and decreased in %8 of the patients and remained same in %52 of the patients compared to the

(\* ) Uzm. Dr., SSK Okmeydanı Eğitim Hastanesi, Göz Kliniği  
(\*\* ) Doç. Dr., SSK Okmeydanı Eğitim Hastanesi, Göz Kliniği  
(\*\*\* ) Asistan Dr., SSK Okmeydanı Eğitim Hastanesi, Göz Kliniği  
(\*\*\*\* ) Uzm. Dr., SSK Okmeydanı Eğitim Hastanesi, Göz Kliniği Şefi

Mecmuaya Geliş Tarihi: 28.10.1997  
Düzeltilmeden Geliş Tarihi: 08.11.2000  
Kabul Tarihi: 27.06.2001

pre-treatment levels. Proliferations regressed after laser photocoagulation in 15 eyes out of 18 (%83) with VIH. In the remaining 3 eyes (%17) recurrent hemorrhages occurred and therefore vitrectomy was performed. Good and effective results were obtained following the laser photocoagulation in 19 eyes with retinal neovascularization.

**Conclusion:** Laser photocoagulation is effective in the treatment of Eales' disease especially during the proliferative stage.

**Key Words:** Eales' disease, laser photocoagulation

## GİRİŞ

Eales hastalığı genç erişkin erkeklerde tekrarlayıcı vitreus kanamaları ile karakterize olan idiopatik retinal vaskülitir. Geçmişte tıkaçıcı vaskülopati, perivaskülit yada periflebit olarak tanımlanmışsada günümüzde Eales hastalığında mevcut patolojinin özellikle periferik retinayı tutan inflamatuvar retinal ven tıkanıklığı yada filebit olduğu anlaşılmıştır (1,2,3,4). Fundus bulguları olarak retinada neovaskülarizasyon, damarlarda kılıflanma, retina ve vitreusta kanamalar, sentral retinal ven dal ve kök tıkanıkları, traksiyonel retina dekolmanı, rubeosis iridis ve neovasküler glokom gözlenebilir. Bu hastalarda görme prognozu vitreus kanaması, makuladaki dolaşım bozukluğu ve proliferatif retinopatinin düzeyine bağlıdır (5).

Eales hastalığında tedavi hastalığın içinde bulunduğu evreye göre uygulanırsa son derece başarılıdır. Kortikosteroidler, krioterapi ile birlikte yada tek başına laser ışık koagülasyonu ve vitrektomi günümüzde uygulanan tedavi seçenekleridir (6,7,8,9). Çalışmamızda SSK Okmeydanı Eğitim Hastanesi Göz Kliniği Retina bölümünde Eales hastalarına uygulanan laser ışık koagülasyonu ve sonuçları incelenmiştir.

## GEREÇ ve YÖNTEM

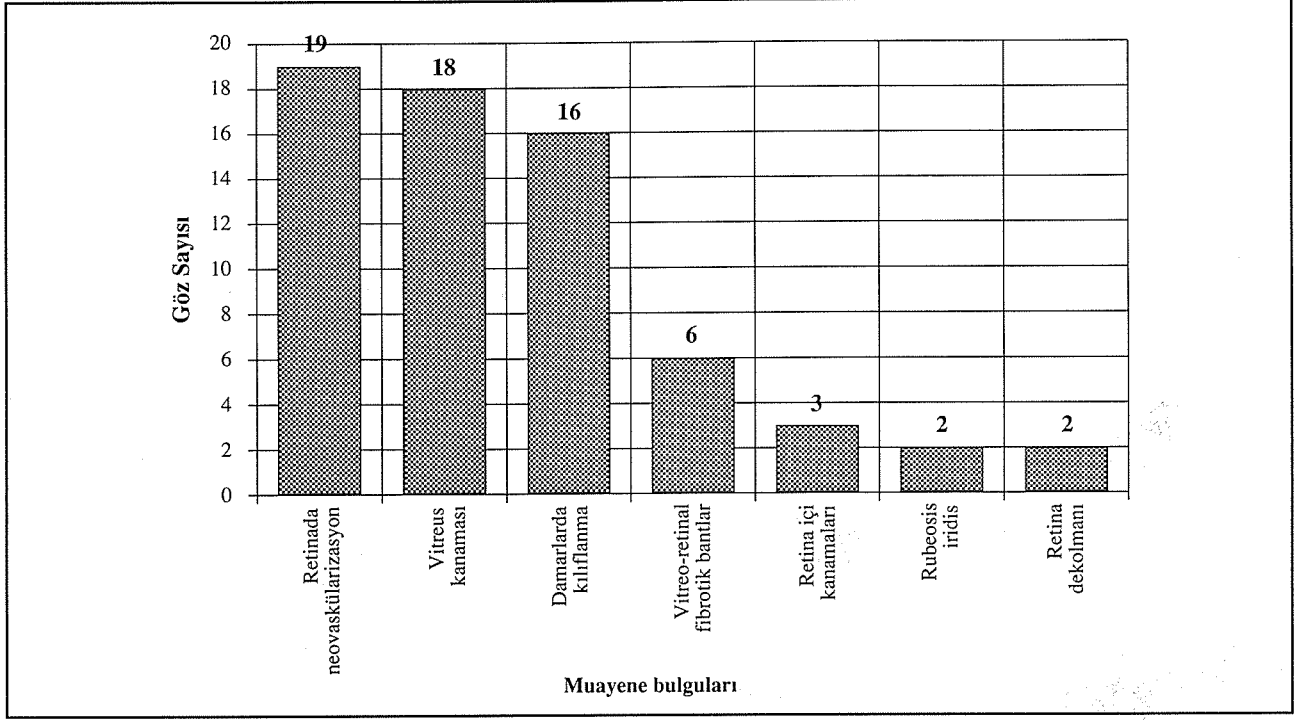
SSK Okmeydanı Eğitim Hastanesi Göz Kliniği Retina bölümünde Eales hastalığı tanısı ile izlenen ve laser ışık koagülasyonu ile tedavi edilen 27 hastanın 46 gözü bu çalışmada incelenmiştir. 25 olgu (%92.5) erkek, 2 olgu (%7.5) kadındı. En genç hasta 18 yaşında, en yaşlı hasta ise 48 yaşında idi (ortalama 29 yaş). Takip süresi 2-10 yıldır (ortalama 3.4 yıl). Eales hastalığı tanısı fundus bulguları ve flöreseinli fundus anjiyografisi (FFA) yardımıyla konulmuştur. 18 olgu (%66.6) vitreus kanamasına bağlı görmede azalma şikayeti ile kliniğimize başvururken, 9 olguda (%33.3) çeşitli şikayetler sonrası yapılan rutin göz muayenesinde hastalık teşhis edilmiş yada kliniğimize başka merkezlerden sevk edilmişlerdir. Olgularda pıhtılaşma bozukluğu yada nörolojik tutulum tespit edilememiştir. Tedavi öncesi olguların kliniğimizde yapılan ilk muayenelerinde; 19 gözde (%35) retinada neovaskülarizasyon, 18 gözde (%33.3) vitreus kanama-

sı, 9 gözde (%16) damarlarda kılıflanma, 6 gözde (%11) vitreo-retinal fibrotik bantlar, 3 gözde (%6) retina içi kanaması, 2 gözde (%4) rubeosis iridis ve 2 gözde (%4) retina dekolmanı mevcuttu (Tablo 1). Düzeltilmiş görme keskinliği (DGK) 2 gözde (%4) ışık hissi negatif, 5 gözde (%9) ışık hissi ve projeksiyon pozitif, 10 gözde (%18) el hareketleri -0.1 arasında, 6 gözde (%11) 0.2-0.5 arasında ve 31 (%57) gözde 0.6 ve üzeri olarak bulundu. 2 gözde (%4) yapılan fundus muayenesi ve FFA sonrası herhangi bir patoloji tespit edilemedi. Işık hissi eski retina dekolmanı sebebiyle olmayan 2 göze herhangi bir tedavi uygulanmadı. Rubeosis iridisi mevcut olan 2 olguda aynı zamanda vitreus kanaması mevcuttu ve bu olgulara vitrektomi uygulandı. Toplam 6 göze 3 ay sonunda kendiliğinden kaybolmayan vitreus kanaması sebebiyle pars plana vitrektomi uygulandı yada başka merkezlere bu amaçla sevk edildi. 46 göze ise kliniğimizde Cohorent 920 Argon-Dye laser ile yeşil-kırmızı dalga boyunda 200-500 mm spot genişliği, 0.2 saniye süre ve 200-700 mwatt gücünde scatter tarzında laser ışık koagülasyonu uygulandı.

## SONUÇLAR

Laser ışık koagülasyonu ile tedavi sonrası görme keskinliği 46 gözün 24'ünde (%52) aynı kalmış, 18'inde (%39) artmış ve 4'ünde (%8) azalmıştır. DGK tedavi sonrası 3 gözde (% 6.5) ışık hissi ve projeksiyon pozitif düzeyinde, 1 gözde (% 2) el hareketleri ile 0.1 arasında, 9 gözde (%19) 0.2 ile 0.5 arasında ve 33 gözdede (%71) 0.6 veya daha yüksekti. DGK'sı ışık hissi ve projeksiyonu pozitif olan 3 olguda vitreus kanaması mevcuttu ve bu hastalara vitrektomi ameliyatı uygulandı. Hastalar laser ışık koagülasyonu uygulanımlarından sonra fundus muayenesi ve FFA ile takip edildiler ve yeni patolojiler oluştuğunda laser ışık koagülasyonu yeniden uygulandı. Kliniğimize müracaatında çeşitli patolojilere karşın DGK'sı tam olan ve laser ışık koagülasyonu uygulanan hastaların tümünde tedavi sonrası görmeleri korundu. İlk muayenelerinde vitreus kanaması mevcut olan ve laser ışık koagülasyonu ile tedavi edilen 18 gözün 15'inde (%83) proliferasyonlar gerilerken, 3 gözde (%17) yeni kanamalar oluşmuş ve bu gözlere vitrektomi ameliyatı uygulanması gerekmiştir. Müracaatlarında retinada neo-

Tablo 1. İlk muayenede mevcut olan patolojiler



vaskülarizasyonları mevcut olan 19 gözde ise laser ışık koagülasyonu tedavisi ile başarılı sonuçlar alınmış ve proliferasyonlar gerilemiştir (Resim 1a-b).

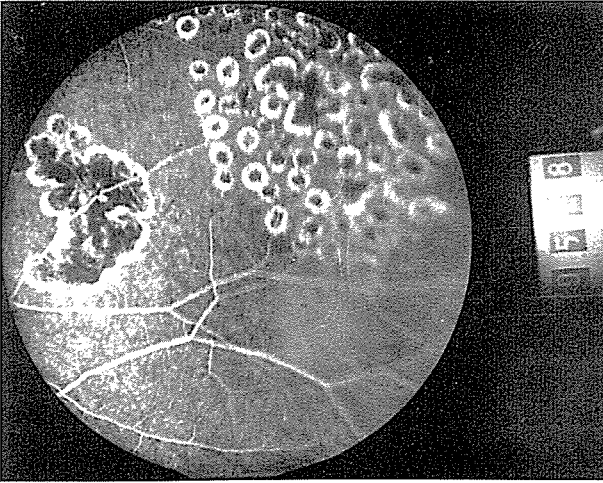
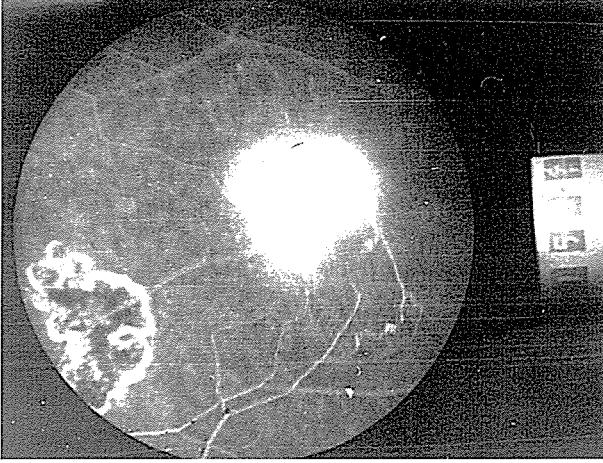## TARTIŞMA

Eales hastalığında çeşitli tedavi alternatiflerinin mevcut olmasına karşın hastalığın etiyojisi kesin olarak bilinmediği için tedavi semptomatiktir. Hastalığın inflamatuvar dönemlerinde kortikosteroidler, proliferasyon mevcudiyetinde laser ışık koagülasyonu ve/veya krioterapi ve kendiliğinden temizlenmeyen vitreus kanamaları için vitrektomi güncel tedavi seçenekleridir. Laser ışık koagülasyonunda ana amaç proliferasyonlardan oluşabilecek kanamaların önlenmesidir. Xenon-arc ışık koagülasyonunu Eales hastalığının tedavisinde ilk defa 1954'te Meyer ve Schwickerath kullanmış ve 1966'da yayınlanan 176 olguluk serilerinde başarılı sonuçlar bildirilmişlerdir (10,11). Xenon-arc ışık koagülasyonunun en büyük dezavantajı retina periferindeki lezyonlara rahat müdahale edilememesidir. Eales hastalığı ise özellikle retina periferini tutan bir rahatsızlık olduğu için xenon arc ışık koagülasyonu ideal tedavi seçeneklerinden biri değildir. FFA ile dökümanite edilen arteriovenöz şant damarları, kapiller non-perfüzyon bölgeleri ve mikroanevrizmalara laser ışık koagülasyonu uygulanır. Vitreusa doğru yükselmiş neovaskülarizasyonlarda ise besleyici damarlar ışık koagüle edilebilir. Laser ışık koagülasyonu

ile periferdeki lezyonlar rahatlıkla tedavi edilebilirler ve argon yeşil laser (514 nm) en sık olarak kullanılır. Hafif lens opasiteleri yada hafif vitreus kanamalarında ve pre-retinal membranların varlığında ise derine olan penetrasyonu ve internal limitan membranı daha az rahatsız ettiği için laser ışık koagülasyonunda kırmızı kripton laser (647 nm) tercih edilir. Retinal neovaskülarizasyonlarda ise 580 nm yeşil argon yada sarı dye laser etkin olarak uygulanabilir.

Bilindiği üzere, Eales hastalığı klinikte genellikle genç erişkin erkekte tekrarlayan vitreus kanamaları ile karakterize bir rahatsızlıktır. Nitekim çalışmamızda incelenen 27 olgudan 18'i (%66) kliniğimize vitreus kanaması ile başvurmuştur. Yine bu 27 olgunun 25'inde ilk muayenelerinde diğer gözde patoloji tespit edilmiştir. Hastalığın teşhisinde diğer gözün tutulum oranının ortalama %50 dolaylarında olduğu fakat ilerleyen zaman içerisinde %80-%90 oranında bilateral tutulumun gerçekleştiği bildirilmiştir (3). Bizim çalışmamızda elde edilen değerlerin yüksekliğinin olguların hastalığın geç sayılabilecek bir döneminde müracatlarıyla ilgili olduğu düşüncesindeyiz. Bilateral 25 olgunun yalnızca 5 tanesinde (%20) diğer gözde görme azalması ve dolayısıyla yakınma mevcuttu. 20 olguda ise (%80) diğer gözdeki patolojiler FFA ve fundus muayenesi sonrası ortaya çıkarıldı. Bu durum Eales hastalığında diğer gözün ayrıntılı muayenesinin önemini açık bir göstergesidir. Eales hastalığının sistemik patolojilerle birlikte görülebildiği

**Resim 1A-B.** Retinada neovaskülarizasyon ve laser tedavisi sonrası



bildirilmiş olmasına karşın olgularımızda herhangi bir sistemik patoloji ile karşılaşmamıştır (12,13). İlk muayenelerinde vitreus kanaması mevcut olan 18 olguya laser ışık koagülasyonu uygulanmış ve 15 olguda başarıya ulaşılmıştır. 3 olguda ise tekrar eden vitreus kanamaları sebebiyle vitrektomi ameliyatı uygulanması gerekmiştir. Olgular incelendiğinde dikkat çeken başka bir özellikte, tedavinin başlangıcında görmesi tam olan ve laser ışık koagülasyonu uygulanan 15 gözün tümünde ortalama 2.4 yıllık bir takip süresinin sonunda görmenin korunabilmiş olmasıdır. Bu bulgunun Eales hastalığında uygun dönemde gerçekleştirilen laser ışık koagülasyonunun etkinliğinin göstergelerinden biri olduğunu düşünmekteyiz. Tedavi sonrası olgularda görmeyi düşüren en önemli sebepler, 3 olguda vitreus kanaması ve 1 olguda makula yetmezliği olarak gözlemlendi.

Atmaca ve arkadaşlarının 1993 tarihli çalışmasında 295 Eales hastasının 359 gözüne uygulanan ışık koagü-

lasyonu sonuçları incelenmiştir (14). 210 gözde xenon-arc ışık koagülasyonu, 135 gözde argon laser, 12 gözde krypton laser ve 2 gözde sarı dye laser kullanılmıştır. 298 gözde hipoksik bölgeler ve retinal neovaskülarizasyonlar başarı ile kapatılmıştır. Vitreus boşluğuna doğru yükselmiş neovaskülarizasyonun bulunduğu 12 gözde ise besleyici damara ışık koagülasyonu uygulanmıştır. Disk neovaskülarizasyonu olan 24 göz ise panretinal ışık koagülasyonu ile tedavi edilmiştir. Ortalama 43 aylık takip süresi boyunca, daha önce hipoksi ve retinal neovaskülarizasyon sebebiyle ışık koagülasyonu uygulanmış gözlerde 7 yeni retinal neovaskülarizasyon ve 3 yeni optik disk neovaskülarizasyonu gelişmiştir. Vitreus boşluğuna doğru yükselmiş retinal neovaskülarizasyonu bulunan 21 gözün dokuzunda vitreus kanaması gelişmiştir. Disk neovaskülarizasyonlu 24 gözün 13'ünde uygulanan ışık koagülasyonu sonrasında tam bir başarı kazanılırken, 8 gözde neovaskülarizasyonlarda kısmi bir gerileme elde edilmiştir. Disk neovaskülarizasyonlu 3 göz ise ışık koagülasyona cevap vermemiştir. Tedavi sonrası görme keskinliği %12.3 olguda artarken, %77.4 olguda değişmemiş ve %10.3 olguda kötüleşmiştir. Gopal ve Abraham ise Eales hastalığında uygulanan laser ışık koagülasyonunun retinal neovaskülarizasyonu %89 olguda geriletmediğini, buna karşın optik disk neovaskülarizasyonunda etkisiz kaldığını bildirmişlerdir (15).

Sonuç olarak, diğer gözün ayrıntılı muayenesi, FFA ve tespit edilen patolojiler için erken laser ışık koagülasyonu uygulanımı Eales hastalığının tedavisinde önemlidir. Laser ışık koagülasyonu Eales hastalığının özellikle proliferatif döneminde tercih edilmelidir ve vitreus kanaması mevcudiyetinde bile etkin bir tedavi yöntemidir.

#### KAYNAKLAR

1. Cross AG: Vasculitis retinae. Trans Ophthalmol Soc UK 1963;83:133
2. Keith-Lyle T, Wybark: Retinal vasculitis. Br J Ophthalmol 1961;45:778
3. Gieser SC, Murphy RP: Eales' disease. In Schachat AP, Murphy RP (eds): Medical Retina, ed 2. (Ryan SJ (ed): Retina vol 2.) st. Louis, CV Mosby, 1994 pp 1503-1507
4. Elliot AJ, Harris GS: The present status of the diagnosis and treatment of periphlebitis retinae (Eales' disease). Can J Ophthalmol 1969;4:117
5. Keith-Lyle T, Wybark: Retinal vasculitis. Br J Ophthalmol 1961;45:778
6. Magargal LE, Walsh AW, Magargal HO, Robb Doyle E: Treatment of Eales' disease with scatter laser photocoagulation. Ann Ophthalmol 1989;21:8, 300-2
7. Nagpal PN, Sharma RK, Joshi BS: Management of Eales' disease-analysis of 800 cases(1214 eyes). Asia Pac J Ophthalmol 1998;10

8. Das T, Namperumalsamy P: Combined photocoagulation and cryotherapy in treatment of Eales' retinopathy report. *Ind J Ophthalmol*, 1987;35:5-6, 108-18
9. Shanmugam MP, Badrinath SS, Gopal L, Sharma T: Long term visual results of vitrectomy for Eales disease complications. *Ind J Ophthalmol*, 1998;22:1, 61-4
10. Meyer-Schwickerath G: Eales' disease; treatment with light coagulation. *Mod Probl Ophthalmol* 1966 4:10
11. Meyer-Schwickerath G: Light coagulation. St. Louis, CV Mosby, 1960;71-75
12. Masson C, Denis P, Prier S, Cambier J: Eales disease with neurologic disorders. *Rev Neurol (Paris)*, 1988; 144:12, 817-9
13. Eller AW, Bontempo F, Faruki H, Hassett AC: Peripheral retinal neovascularition (Eales disease) associated with the Factor 5 mutation. *Am J Ophthalmol*. 1998;126:1, 146-9
14. Atmaca LS, Idil A, Gündüz K: Photocoagulation Eales' disease. *Ocular Immunology and Inflammation* 1993; 1:49-54,
15. Gopal L, Abraham C: Efficacy of photocoagulation in Eales' disease. *Trans Asia Pac Acad Ophthalmol* 1985; 10:689