

# Benign Konsantrik Anüler Maküler Distrofili Bir Olguda Optik Koherens Tomografi

Serra Arif Karaçorlu (\*), Hakan Özdemir (\*\*), Fevzi Şentürk (\*\*), Murat Karaçorlu (\*\*\*)

## ÖZET

Benign konsantrik anüler maküler distrofi (BKAMD) teşhisi konulan 41 yaşındaki hastanın optik koherens tomografi incelemesi yapıldı. Hastanın gözdibi muayenesinde her iki gözde perimaküler bölgede anüler tarzda hipopigmentasyon tespit edildi. Fundus flöresein anjiografide klinik bulguları destekleyecek şekilde anüler tarzda retina pigment epiteli atrofisi gözlemlendi. Optik koherens tomografide distrofik bölgede retina pigment epiteli sınırları düzensizdi. Retinada herhangi bir patolojiye rastlanmadı. Bu olguda optik koherens tomografi incelemesinin sağladığı in-vivo değerlendirme distrofik bölgede sadece retina pigment epitelinin etkilendiğini, retina-nın normal olduğunu göstermiştir.

**Anahtar Kelimeler:** Benign konsantrik anüler maküler distrofi, optik koherens tomografi.

## SUMMARY

**Optical Coherence Tomography Findings in a patient with Benign Concentric Annular Macular Dystrophy**

A 41-year old man with benign concentric annular macular dystrophy (BCAMD) was examined by optical coherence tomography. Fundus examination demonstrated bilateral annular hypopigmented areas around each fovea with central sparing. Fluorescein angiography confirmed the clinical findings of an annular ring of retina pigment epithelium loss. Optical coherence tomography disclosed irregular border of retina pigment epithelium in the dystrophic area. The retina was normal. In this case, in vivo investigation by optical coherence tomography confirmed that only retina pigment epithelium but not the retina was affected in the dystrophic area.

**Key Words:** Benign concentric annular macular dystrophy, optical coherence tomography.

## GİRİŞ

Benign konsantrik anüler maküler distrofi (BKAMD) 1974 yılında Deutman tarafından tarif edilmiş otosomal dominant geçişli herediter bir distrofidir (1). Perifoveal bölgede gelişen retina pigment epiteli at-

rofisine maküler alanda pigmentasyon artışı eşlik etmektedir. Olguların çoğunda görme keskinliği iyi seviyededir. Optik disk görünümü normal olmakla birlikte bazı olgularda retina damarlarında hafif derecede incelmeler olabilir. Genellikle elektroretinogramda (ERG) normal yanıtlar alınmaktadır (2). Tablonun selim seyirli olduğu

(\*) Doç.Dr., İstanbul Retina Enstitüsü Şti.

(\*\*) Uz. Dr., İstanbul Retina Enstitüsü Şti.

(\*\*\*) Prof. Dr., İstanbul Retina Enstitüsü Şti.

Yazışma adresi: Dr. Murat Karaçorlu, İstanbul Retina Enstitüsü Şti., Hakkı Yeten Cad. No:8/7 Şişli-İstanbul E-posta: retina@pobox.com

Mecmuaya Geliş Tarihi: 24.02.2005

Kabul Tarihi: 28.06.2006

bilinse de, bazı olguların uzun dönem takiplerinde görme keskinliğinde ve renkli görmeye azalma, ERG cevaplarında bozulma tanımlanmıştır (2). Hastalığın patogenezini tam olarak anlayamamakla birlikte 6 numaralı kromozomda bulunan interfotoreseptör matriks proteoglikan-1 genindeki mutasyonun etkili olduğu gösterilmiştir (3).

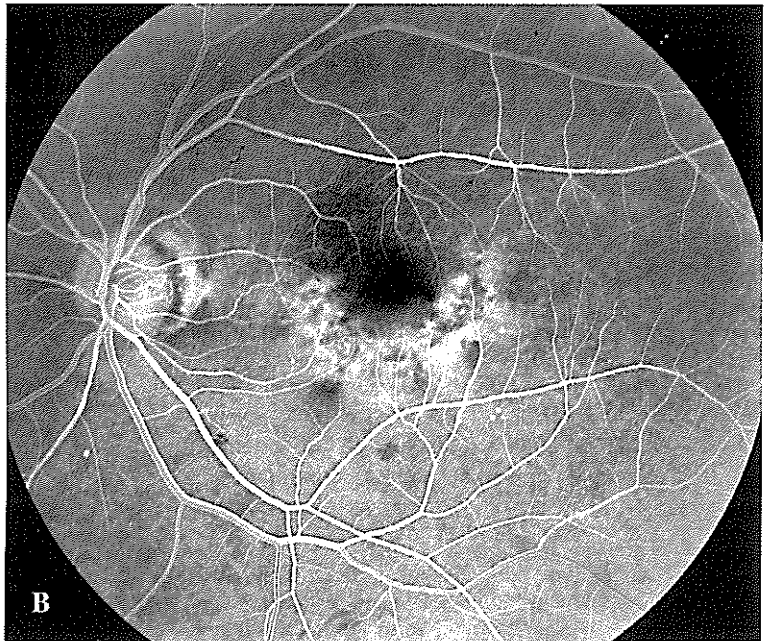
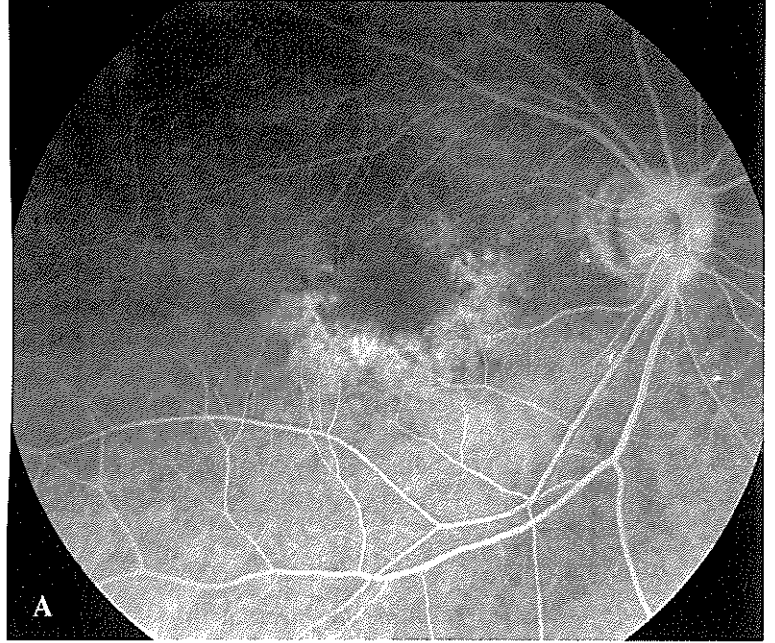
Nadiren rastlanılan ve günümüze kadar histopatolojik çalışması yapılmamış bu tabloda optik koherens tomografi sağladığı in-vivo değerlendirme olanağı sayesinde önemli bir görüntüleme yöntemidir. Bu çalışmada BKAMD teşhis ettiğimiz bir olguya ait optik koherens tomografi bulguları tartışılacaktır.

### OLGU SUNUMU

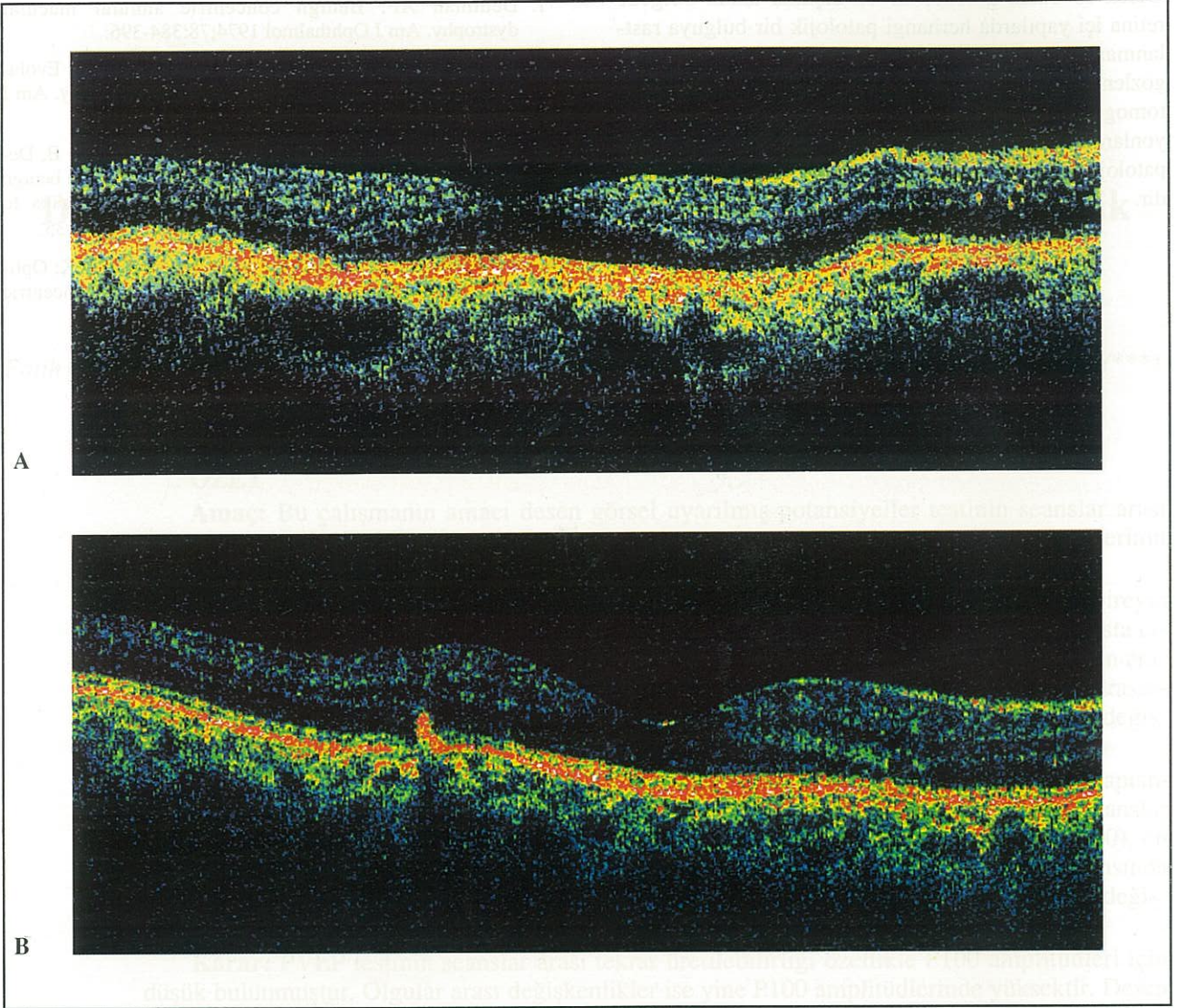
İki aydan beri yakın görmeye zorlanma şikayeti olan 41 yaşındaki erkek hastanın görme keskinliği her iki gözde 10/10 (-2.00 dp ile) seviyesindeydi. Herhangi bir sistemik hastalığı ve ilaç kullanma hikayesi bulunmayan hastanın aile anamnezinde de özellik yoktu. Ön segment muayene bulguları, göz içi basıncı, göz hareketleri, pupilla reaksiyonları ve renkli görmesi normal olan hastanın oftalmoskopik muayenesinde her iki gözde perimaküler bölgede anüler tarzda pigmentasyon değişiklikleri tespit edildi. Optik disk, retina damarları ve fovea refleksi normal olan hastanın periferik retina muayenesinde herhangi bir patolojik bulguya rastlanmadı. Elektro-okülogram ve ERG testleri normal olan hastanın fundus flöresein anjiografisinde her iki gözde perimaküler bölgede anüler tarzda retina pigment epiteli atrofisi gözlemlendi (Resim 1). Hastanın optik koherens tomografi incelemesi OCT Model 3000 (Carl Zeiss Ophthalmic System Inc., Humphrey Division, Dublin, CA, USA) ile yapıldı. Optik koherens tomografi değerlendirmesinde "macular thickness map" programı ile elde edilen 6 mm uzunluğunda, 6 adet radyal foveal kesit kullanıldı. Fovea kalınlıkları sağ gözde 142 µm, sol gözde 148 µm olarak ölçülen hastanın foveaları normal görünümdeydi. Optik koherens tomografi kesitlerinde distrofik kabul edilen bölgelerde retina pigment epiteli yansımalarını gösteren bandın sınırlarının bozulduğu, bu bölgelerde hiperpigmentasyonu gösterecek şekilde retina içine doğru ilerleyen retina pigment epiteli ile bağlantılı hiper-

reflektans özellikle boncuklanma tarzında yansımaların olduğu gözlemlendi. Retina pigment epitelinde bahsedilen değişikliklerin olduğu bölgelerde retina yüzeyinde ya da retina içi yapılarda herhangi bir değişiklik yoktu (Resim 2).

*Resim 1. Olgunun sağ (A) ve sol (B) gözüne fundus flöresein anjiografileri*





*Resim 2. Olgunun sağ (A) ve sol (B) gözüne ait horizontal optik koherens tomografi görüntüleri*

## TARTIŞMA

Benign konsantrik anüler maküler distrofi (BKAMD) nadir görülen herediter bir maküler distrofi-dir (1). Genellikle selim bir seyir gösterdiği ve görme keskinliğini etkilemediği kabul edilen hastalığın ayırıcı tanısına makülada "boğa gözü" görünümüne neden olan bir çok klinik tablo girmektedir. BKAMD'de görme keskinliğinin ve renkli görmeyi iyi olması, elektrofizyolojik testlerin genelde bozulmamış olması, funduskopik ve anjiyografik bulgular hastalığın teşhisinde yardımcı olur. Deutman tarafından hastalığın tanımlandığı olgunun 10 yıllık takiplerinde görmeyi zamanla azaldığı, daha önce normal olan elektrofizyolojik testlerin bozulduğu ve hastanın periferik retinasında retinitis pigmentosa benze-

ri lezyonların ortaya çıktığının bildirilmesi önemli bir tespittir (2). Histopatolojik çalışmaları henüz yapılmamış nadir görülen bu tablonun optik koherens tomografi bulguları Burton ve ark.(4) tarafından 56 yaşındaki bir bayan hastada tanımlanmıştır. İki bin dört yılında yayınlanan bu çalışmada optik koherens tomografi bulguları olarak retina pigment epitelinde kalınlaşma, pigmentasyon değişiklikleri, fotoreseptör tabakada incelmeye bağlı retina kalınlığında azalma bildirilmiştir (4). Çalışmamızda sunduğumuz hastanın optik koherens tomografi bulgularında ise distrofik kabul edilen bölgelerde retina pigment epiteli yansımasını gösteren bandın sınırlarının bozulduğu, bu bölgelerde hiperpigmentasyonu gösterecek şekilde retina içine doğru ilerleyen retina pigment epiteli ile bağlantısı olan hiperreflektans özellikle bon-

cuklanma tarzında yansımaların olduğu gözlenmiştir. Gerek foveada, gerekse fovea dışında kalan bölgede retina içi yapılarda herhangi patolojik bir bulguya rastlanmazken retina pigment epitelinde kalınlık artışı da gözlenmemiştir. İki farklı hastada, farklı optik koherens tomografi bulgularının elde edilmesi hastalığa ait lezyonlardaki çeşitlilik yanında, hastalığın seyri sırasındaki patolojik bulguların değişebileceğini de düşündürmektedir.

#### KAYNAKLAR

1. Deutman AF: Benign concentric annular macular dystrophy. *Am J Ophthalmol* 1974;78:384-396.
2. Van den Biesen PR, Deutman AF, Pinckers AJLG: Evolution of benign concentric annular macular dystrophy. *Am J Ophthalmol* 1985;100:73-78.
3. Van Lith-Verhoeven JJ, Hoyng CB, van den Helm B, Deutman AF, Brink HM, Kemperman MH, et al: The benign concentric annular macular dystrophy locus maps to 6p12.3-q16. *Invest Ophthalmol Vis Sci* 2004;45:30-35.
4. Burton BJ, Holder GE, Duguid G, Gregory-Evans K: Optical coherence tomography findings in benign concentric annular dystrophy. *Eye* 2004;28:1-2.