

Pseudoeksfolyasyonu Olan ve Olmayan Olguların Fakoemülsifikasyon Sonrası Göziçi Basıncı Değişimlerinin Karşılaştırılması*

Ayşe Gül Koçak Altıntaş (*), Serap Akdağ (**), Nihal Onursever (**), Deniz Utku Solak (**), Meral Sevik (**), İzzet Can (***)

ÖZET

Amaç: Pseudoeksfolyasyonu olan ve olmayan olgularda korneal kesili fakoemülsifikasyon cerrahisinin göziçi basıncı'na etkisini incelemek.

Materyal-Metod: Katarakt ve pseudoeksfolyasyonu (PEX) olan 39 gözle, PEX'i olmayan kataraktlı 40 gözün fakoemülsifikasyon sonrası GİB'ları prospektif olarak incelendi. GİB'lar ameliyat öncesi ve ameliyat sonrası 1.gün, 1.hafta, 1.ay ve 3.ayda ölçüldü. Bir önceki GİB ölçüm değerinden bir sonraki değeri çıkartarak GİB değişimi (Δ GİB), her muayene periyodu için hesaplandı. GİB düşüşü (+), GİB yükselmesi (-) değerlikle ifade edildi.

Bulgular: PEX'li olgularda ort. ameliyat öncesi GİB 14.9 ± 3.7 mmHg, PEX'siz kataraktlı olgularda 14.6 ± 3.2 mmHg olup fark istatistiksel olarak anlamsızdı ($p > 0.05$). Ameliyat sonrası 1.gün, ortalama GİB PEX'li ve PEX'siz olgularda sırasıyla 14.3 ± 5.5 mmHg ve 16.2 ± 5.9 mmHg, 1. haftada 14.3 ± 4.9 mmHg ve 15.1 ± 5.1 mmHg, 1. ayda 13.5 ± 3.0 ve 15.7 ± 5.0 mmHg, 3. ayda ise 13.5 ± 3.4 ve 14.4 ± 3.6 mmHg olarak saptandı. Her muayene periyodundaki ölçümlerde fark istatistiksel olarak anlamsızdı ($p > 0.05$). Ameliyat öncesi ve ameliyat sonrası 1. gündeki GİB değişimi PEX'li ve PEX'siz olgularda sırasıyla 0.5 ve -1.5 mmHg, 1. gün ve 1. hafta arasında 2.5 ve 1.0 mmHg, 1. hafta ve 1. ay arasında 0.7 ve -0.5 mmHg, 1. ay ve 3. ay arasında 0.4 ve 1.2 mmHg olarak saptandı. Hiçbir takip döneminde, gruplar arasında fark istatistiksel olarak anlamlı değildi.

Sonuç: Fakoemülsifikasyonlu katarakt ameliyatının PEX'li ve PEX'siz olgularda ameliyat sonrası GİB'ında anlamlı bir değişiklik yapmadığı gözlenmiştir.

Anahtar Kelimeler: Fakoemülsifikasyon, Pseudoeksfolyasyon, katarakt, Göziçi basıncı

SUMMARY

Comparison of IOP Changes After Phacoemulsification in Eyes with and Without Pseudoexfoliation

Purpose: To examine the effects of phacoemulsification with clear corneal incision on intraocular pressure (IOP) in patient with and without pseudoexfoliation syndrome (PEXS).

(*) Doç. Dr., S.B. Acil Yardım ve Travmatoloji Hastanesi Göz Kliniği Şef Yardımcısı

(**) Op. Dr., S.B. Acil Yardım ve Travmatoloji Hastanesi Göz Kliniği Uzmanı

(***) Doç. Dr., S.B. Acil Yardım ve Travmatoloji Hastanesi Göz Kliniği Şefi

♦ 19-22 Mart 2003 tarihleri arasında Barselona'da yapılan 4. Uluslararası Glokom Sempozyumunda (IGS) sunulmuştur.

Yazışma adresi: Tunah Hilmi cad. No: 79/23, Gümüşsoy İşhanı Kavaklıdere, 06700 Ankara
E-posta: aysegulkaltintas@hotmail.com

Mecmuaya Geliş Tarihi: 02.08.2003
Düzeltilmeden Geliş Tarihi: 17.04.2006
Kabul Tarihi: 26.06.2006

Material and Methods: IOP changes in 39 eyes with PEX and cataract and in 40 eyes with cataract without PEX prospectively evaluated after phacoemulsification. IOPs were measured preoperatively (preop) and 1 day, 1 week, 1 month, 3 months postoperatively (postop). IOP changes (Δ IOP) during the follow up period were calculated as IOP in former minus later examinations (+) values indicates IOP increase.

Results: The mean IOPs were 14.9 ± 3.7 mmHg in eyes with PEX and 14.67 ± 3.2 mmHg without PEX. That was not statistically significant. The mean IOPs were 14.3 ± 5.5 mmHg and 16.2 ± 5.9 mmHg in first postop day, 14.3 ± 4.9 mmHg and 15.1 ± 5.11 mmHg in first week, 13.5 ± 3 mmHg and 15.7 ± 5 mmHg first month and 13.5 ± 3.4 mmHg and 14.4 ± 3.6 mmHg 3rd month postoperatively in eyes with PEX and without PEX respectively. The mean IOP changes between preop and postop first day were 0.5 and -1.5 mmHg, between first day and first week were 2.5 and 1.05 mmHg, between first week and first month were 0.7 and -0.5 mmHg, first month and third month were 0.4 and 1.2 mmHg in eyes with and without PEX respectively. The differences were not significant in each period for each group ($p > 0, 05$).

Conclusion: Phacoemulsification and IOL implantation had not significant effect on IOPs cases with normal preop IOP with PEX and without PEX.

Key Words: Phacoemulsification, Pseudoexfoliation, Cataract, Intraocular pressure.

GİRİŞ

Katarakt ameliyatlarını takiben ameliyat sonrası erken dönemde göz içi basıncında yükselmeler gözlenebilmektedir. Bu durum ön kamaradan tam olarak uzaklaştırılmamış viskoelastik maddelere, ön kamaradaki inflamasyonun dışa akım kolaylığını azaltmasına, sütür tekniklerine veya ameliyat komplikasyonlarına bağlı olabilir. Katarakt ameliyatlarının göz içi basınç değişikliklerine uzun dönemdeki etkilerini inceleyen bazı araştırmalarda ise özellikle daha önce herhangi bir oküler patolojisi olmayan olgularda zamanla göz içi basıncında düşmeler gözlenmiştir (1-3).

Pseudoeksfolyatif sendrom normalden fazla üretilmiş elastin benzeri fibrogranüler materyalin farklı dokularda birikmesiyle karakterli sistemik bir bozukluktur. Gözde lens ön yüzü, pupilla kenarı, kornea endoteli, ön kamara açısı, zonüller ve korpus siliare başta olmak üzere birçok yerde birikebilmektedir, (4-6) Pseudoeksfolyatif materyalin birikmesi glokom, katarakt gibi patolojilerin gelişimine yol açmanın yanısıra, ön segment cerrahilerinde komplikasyon oluşma riskini de arttırmaktadır (7-9).

Çalışmamızda katarakt dışında herhangi bir oküler patolojisi olmayan olgularla, göz içi basıncı normal olan Pseudoeksfolyasyonlu katarakt olgularının, korneal insizyonlu fakoemülsifikasyon cerrahisi sonrasındaki göz içi değişiklikleri ve bunlara neden olan faktörler karşılaştırmalı olarak incelenmiştir.

MATERYAL METOD

Korneal insizyonlu katarakt ameliyatı uygulanmış 79 olgu çalışma kapsamına alındı. PEX ve kataraktlı

olan 39 olgu (Grup I) ve katarakt dışında başka bir patolojisi olmayan 40 olgu (Grup II) prospektif olarak incelendi. PEX ve kataraktlı olguların (Grup I) 18'i kadın 21'i erkek, PEX'i olmayan olguların 23'ü kadın ve 17'si erkek idi. PEX'i olan olguların (Grup I) yaşları ortalama 68 yıl (49-82), PEX olmayan olguların (Grup II) yaşları ise ortalama 72 yıl (55-84) idi. Gruplar arasındaki yaş farkı istatistiksel olarak anlamsızdı ($p > 0,05$). Tüm olguların görmeleri aynı ortamda ölçülüp, biomikroskopik muayene, Goldmann aplanasyon tonometresiyle göz içi basınç ölçümü, fundus muayenesi, A mod ve/veya B mod ultrasonografik inceleme ve pakimetrik ölçüm yapıldı. Ameliyat öncesi dönemde en az iki kez farklı diürrinal zamanlarda göz içi basıncı ölçümü 20 mm Hg'nın altında olan göz içi basınç düşürme etkisi olan, topikal ya da sistemik herhangi bir ilaç kullanmayan olgular çalışma kapsamına alındı. Lens ön yüzü ve pupilla kenarında pseudoeksfolyatif materyal saptanan olgular pseudoeksfolyatif sendromlu grubu oluştururken (PEXS), katarakt dışında herhangi bir oküler patolojisi olmayan olgular normal kontrol grubunu oluşturdu. Zonüler zayıflık ve fakodonezis olan olgular çalışma kapsamına alınmadı.

Tüm olgular topikal anestezi altında ameliyat edildi. Genel olarak sağ gözlerde süperotemporal, sol gözlerde süperonazal kadrandan cerrahi limbusun hemen önünden 30 mm.lik şeffaf korneal tünel insizyon uygulandı. Korneal astigmatizmanın varlığı, düzeyi ve lokalizasyonuna göre gereken olgularda insizyonun kadranı modifiye edildi. Ana insizyonun iki yanından yan parasetez insizyonları yapıldı. Pupiller dilatasyonu yeterli olmayan olgulara pupilla gerdirme işlemi uygulandı. Hiçbir olguya sfinkterotomi, radial iridotomi uygulan-

madı. Katarakt kesafeti fazla olan olgularda tripan mavisi yardımıyla olmak üzere tüm olgulara aynı dispersif viskoelastik materyal (Viscoat(r) %3 Sodyum Hyaluronat, %4 Kondroidin Sülfat) altında kapsülöreksis yapıldı. Dengeli tuz solüsyonuyla (Balances salt solution=BSS) standart hidrodiseksiyonun ardından, stop and chop tekniği ile lens ekstraksiyonu yapıp, rezidüel lentiküler korteks, irrigasyon ve aspirasyon kanülleriyle alındı. Kapsül içine ilave aynı kohezif viskoelastik madde (Healon %1 Sodyum Hyaluronat) verildikten sonra aynı tip PMMA tek parça IOL yerleştirilmesi amacıyla, ana insizyon 5.5 mm. bıçakla genişletildi. IOL kapsül içine yerleştirilip ön kamaradaki viskoelastik materyal irrigasyon ve aspirasyon sistemiyle ortamdan uzaklaştırıldı. Özellikle ön kamara açısında biriken viskoelastik madde, hücresel artıklar veya korteks materyalinin aspirasyonu amacıyla aspirasyon portu inferior ve lateral kadranlarda açığa yaklaştırılarak yeterince aspirasyon yapılmasına özen gösterildi ön kamara derinliği BSS ile sağlanıp ana insizyon tek suture kapatılıp, parasentez bölgeleri ve ana insizyonun kenarları BSS ile şişirildi Tüm olgulara topikal antibiyotikli pomad uygulanarak ameliyata son verildi.

Preoperatif dönemde GİB'ına etki edebilecek ilaç kullananlar, arka kapsül rüptürü, nükleus düşmesi ön kamaraya vitreus prolapsusu gibi komplikasyonlar gelişen olgular ile postoperatif kontrole düzenli gelmeyen hastalar çalışma kapsamına alınmadı.

Olguların ameliyat sonrası takibinde 1 hafta topikal antibiyotik, 1 ay boyunca azalan dozda olmak üzere topikal steroid uygulandı. Tüm olgular ameliyat sonrası 1.gün, 1.hafta, 1.ay ve 3.ayda düzenli olarak kontrol edildi. Her kontrolde tashihli ve tashihsiz görme keskinlikleri, biyomikroskop muayeneleri, fundus muayeneleri, pakimetrik ve göz içi basınç ölçümleri gerçekleştirildi.

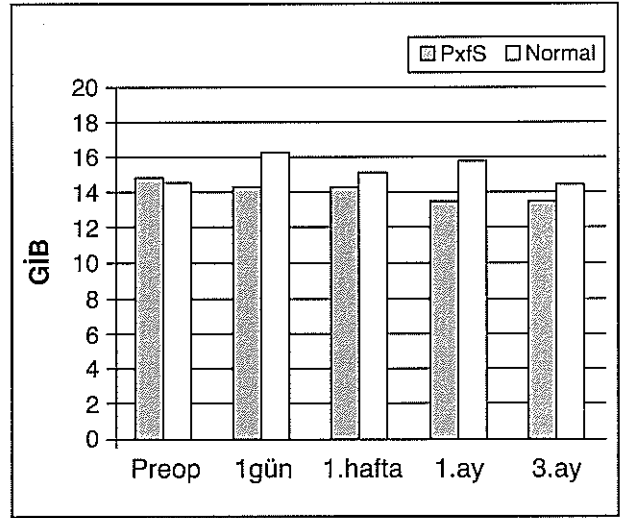
Olguların zaman içerisindeki GİB değişimlerinin belirlenmesi amacıyla önce ölçülen GİB değerinden bir sonraki kontrolde ölçülen değer çıkarıldı. (Δ GİB) Böylece (+) değerli farklar GİB'de düşmeyi (-) değerli farklar GİB'deki yükselmeyi gösterdi. Sonuçlar bağımsız örnekler ve tekrarlanan ölçümler için ANOVA testi ile değerlendirildi.

SONUÇLAR

Grup I'de ameliyat öncesi GİB ortalama 14.9±3 mmHg (10-20 mmHg), Grup II'de GİB, ortalama 14.67±3.2 mmHg (11-21 mmHg) idi. Grupların ortalama GİB'ları arasında istatistiksel bir fark gözlenmedi ($p>0.05$). Ameliyat sonrası 1. gündeki GİB Grup I'de,

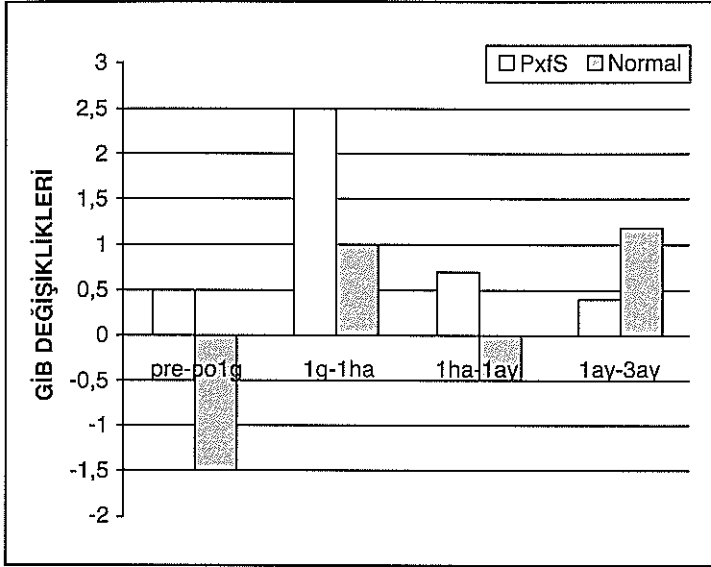
ortalama 14.3±5.5 mmHg (9-24 mmHg), Grup II'de, ortalama 16.2±5.9 mmHg (10-26 mmHg) idi. Ameliyat sonrası 1.haftadaki GİB Grup I'de ortalama 14.3±4.9 mmHg (10-21 mmHg), Grup II'de ortalama 15.1±5.1 mmHg (10-22 mmHg) idi. Ameliyat sonrası 1. aydaki ölçümlerde GİB Grup I'de ortalama 15.7±5.5 mmHg (12-20 mmHg), Grup II'de ortalama 13.5±3.3 mmHg (12-21 mmHg) olup ameliyat sonrası 3. aydaki GİB Grup I'de ortalama 13.5±3.4 mmHg (12-28 mmHg), Grup II'de ortalama 14.4±3.6 mmHg (12-20 mmHg) idi. Hiçbir ölçüm döneminde iki grubun ortalama GİB değerleri arasında istatistiksel bir fark gözlenmedi ($p>0.05$). Ameliyat sonrası 1.günde GİB'ı 22 mmHg'nun üzerinde olan olgulara topikal antiglokomatöz ilaç uygulandı. Her iki grupta GİB geçici yükselmesi ilk hafta içinde ortadan kalktı ve hiçbir olguya 1. haftadan sonra antiglokomatöz ilaç verilmedi (Grafik 1).

Grafik 1. Grupların zaman içerisindeki GİB ortalamaları



Zaman içerisindeki GİB değişimleri (Δ GİB) incelendiğinde, Grup I'de ameliyat öncesi ve ameliyat sonrası 1. gün ölçülen Δ GİB 0.5±5.6 mmHg, Grup II'de -1.5±6.2 mmHg 1.gün ve 1.hafta arasındaki Δ GİB, Grup I'de 2.5±5.1, Grup II'de 1.05±5.0 mmHg, 1. hafta ve 1.aydaki ölçüm farkları Grup I'de 0.7±3.0 mmHg ve Grup II'de -0.5±5.9 mmHg 1. ay ve 3. aydaki GİB değişimi ise Grup I'de 0.4±2.4 ve Grup II'de 1.2±3.3 mmHg olarak saptandı (Grafik 2). Her ölçüm periyodundaki GİB farkları incelendiğinde iki grup arasında GİB değişimi arasında hiçbir dönemde istatistiksel olarak fark olmadığı gözlemlendi ($P>0.05$). Hiçbir olguda ameliyat sonrası dönemde kalıcı göziçi basınç yükselmesi olmayıp, devamlı kullanması gereken antiglokomatöz tedavi gerekmedi.

Grafik 2. Grupların zaman içerisindeki GİB değişimleri



TARTIŞMA

Humor aközün ön kamaradan dışa akımı, tek yönlü işleyen, basınca duyarlı bir valv sistemi gibi çalışmakta olup bazı partikül ve debritleleri de selektif olarak süzebilmektedir (10-11). Hücresel artıklar, lens debritleleri, melanin pigmentleri ve pseudoeksfolyasyon materyali gibi intrinsek partiküller biyolojik bir filtre gibi çalışan trabeküler endotel hücrelerin fagositoz özelliği sayesinde ön kamaradan uzaklaştırılır. Emülsifiye silikon yağı ve viskoelastik maddeler gibi biyolojik olmayan materyaller de trabeküler ağ sistemi aracılığı ile ön kamarayı terk eder. Bu biyolojik filtre mekanizmasının kapasitesinin üzerindeki bir ön kamara materyal birikimi göziçi basıncının yükselmesine yol açar. Katarakt ameliyatlardan sonraki ameliyat sonrası erken dönemde ön kamaradaki eritrosit, inflamatuvar hücreler, pigment hücreleri, lens partikülleri, debritle ve kullanılan viskoelastik maddelerin birikimi trabeküler ağdan dışa akımı zorlaştırarak göz içi basıncının artmasına yol açmaktadır (7, 10-11).

Katarakt cerrahisi sonrası açığa çıkan hücresel artıklar, cerrahi travmaya bağlı kan aköz bariyerinin bozulması, pigment deşarjı ve viskoelastik materyalin ön kamaradan yeterince temizlenmemesi gibi faktörler göz içi basıncında ameliyat sonrası erken dönemde yükselmelere neden olabilmektedir (2,5). Ancak katarakt ameliyatlarının ameliyat sonrası dönemdeki GİB'na etkilerini araştıran bir çok çalışmada özellikle fakoemülsifikasyon yöntemi uygulanan olgularda zamanla GİB'da düşmeler gözlenmiştir (8, 12-14). Shingleton ve ark. korneal kesili fakoemülsifikasyon sonrasında glokomlu,

glokom şüpheli ve normal olgularda ameliyat sonrası ilk günde göziçi basıncında yükselme olmasına rağmen bir yıllık takiplerde her üç grupta da GİB'nda anlamlı bir düşüş gözlemlenmiştir (1). Bu çalışmada ameliyat öncesi ortalama GİB 16,42 mmHg olan normal olgularda ameliyat sonrası GİB 14,37 mmHg'ya inerken, glokom şüpheli olgulardaki ameliyat öncesi 17,59 mmHg olan GİB'ı, 15,68 mmHg'ya indiğini bildirmişlerdir. Glokomlu olgularda ise ameliyat öncesi GİB 16,97 mmHg'dan 15,86 mmHg'ya inmiş bu düşüş anlamlı düzeyde olmasa da olgulardaki anti-glokomatöz medikasyon sayısında azalmayı sağlamıştır (1). Merkür ve arkadaşları fakoemülsifikasyon sonrasındaki GİB değişikliklerini inceledikleri araştırmalarında, PEX'li olgularda ameliyat sonrası 1.günde GİB'nın 1,43 mmHg normal bireylerde 2,69 mmHg yükseldiğini, 3. ayda ise PEX grubunda 1,81 mmHg ve normal bireylerde 2,49 mmHg düştüğünü açıklamışlardır. Uzun süren takiplerde ise PEX'li olgularda GİB 6.ayda 4,52 mmHg ve 12. ayda 2,31 mmHg düşerken, normal olgularda 6.ayda 0,45 ve 12. ayda 0,28 mmHg yükselme saptamışlardır. Pseudoeksfolyasyonlu olgulardaki fakoemülsifikasyon cerrahisinin GİB düşürücü etkisinin normal olgulardan daha fazla olduğunu, normal olgulardaki GİB'nın 6. aydan sonra azda olsa yüksekliğini, ancak bu yükselmenin anlamlı olmadığını yayınlamışlardır (8). Dosso ve ark. özellikle pseudoeksfolyasyonlu gözlerdeki GİB düşüşünün daha belirgin olduğunu bildirmişlerdir (14).

İncelediğimiz tüm olgular aynı teknikte opere edilmiş, aynı özellikte viskoelastik maddeler ameliyatın aynı aşamasında uygulanmıştır. Tüm olgulara aynı tip PMMA GİL implantasyonu gerçekleştirilmiştir. Ameliyat sırasında komplikasyon gelişen olgularla GİB'ına etki edebilecek ilaç kullananlar çalışma kapsamına alınmamıştır. Böylece GİB'ına etki edebilecek diğer faktörler ekarte edilmiştir.

Çalışmamızda PEX olan olgulardaki fakoemülsifikasyon sonrasındaki takiplerde, GİB'nın ameliyat öncesi düzey ve bir önceki muayeneye göre azalma gösterdiğini saptadık. Normal bireylerde ise ameliyat sonrası 1.günde ve 1. ayda sırasıyla 1.5 ve 0.5 mmHg düzeyinde fazla olmayan yükselme gözledik. Rainer ve ark. da bizim çalışmamızdaki gibi %1 Sodyum Hyaluronat kullandıkları olgularında ameliyat sonrası ortalama 1,3 mmHg yükselme görmüşlerdir (15). Ameliyat sonrası GİB'ı PEX'li olgularımızda, PEX'li olmayan olgularda gözlediğimiz GİB yükselmesi olmayıp, ameliyat öncesi değere göre devamlı düşük seyretmekte olsa da, GİB'nın ameliyat sonrası değişimi PEX'li olan ve olmayan olgular arasında istatistiksel olarak anlamlı bir fark-

lilik göstermemektedir. Bu bulgu Shingleton ve ekibi ile Merkür ve ark. gözlemleriyle uyumluydu (16,17).

Jacobi ve Krieglstein katarakt ekstraksiyonu ve trabeküler aspirasyon tekniğini geliştirerek, u tekniği özellikle pseudoeksfolyasyon ve pigmenter glokomlu olgularda uygulamışlardır (16-17). Pseudoeksfolyatif materyal, pigment birikimleri gibi farklı maddelerin açığı tıkanmasına sekonder gelişen glokomlarda, trabeküler ağ içinde yada trabeküler ağın yüzeyinde biriken materyallerin yüksek vakumla aspirasyonu GİB'nı düşürmektedir. Bu girişim katarakt ameliyatlarıyla beraber ya da izole olarak uygulanabilir (10,11). Jacobi ve ark. pseudoeksfolyasyonlu katarakt olgularında sadece katarakt ekstraksiyonu uyguladıkları olgularda GİB kontrolünde ameliyata bağlı %36, katarakt ve trabeküler aspirasyon uyguladıkları olgularda ise %64 başarı elde ettiklerini bildirmişlerdir (11).

Ameliyatlarımızda Jacobi ve ark. tanımladığı sistemde trabeküler aspirasyon tekniği uygulanmamakla birlikte olgularımızın tümünün ameliyatında, sadece ameliyat sırasında kullanılan viskoelastik materyalin ön kamaradan uzaklaştırılması için değil, aynı zamanda ameliyat sırasında açığa çıkan hücresel artıklar, pigment partikülleri ve özellikle PEX'li olgularda açıda birikmiş olan PEX materyalinin de alınması için özenli aspirasyon yapılmıştır. Açıdaki materyalin uzaklaştırılması ameliyat sonrası erken dönemde GİB'nın pik yapmasını önlediği gibi uzun dönemde de özellikle PEX'li olgularımızın GİB'larının ameliyat öncesi döneme göre düşük seyretmesine yol açmıştır. Ancak olgularımızın hiç birinde PEX materyali GİB'nı pseudoeksfolyatif glokom (PEG) oluşturacak kadar yoğun birikmemiş olduğu için ameliyat sonrası GİB düzeyleri PEX'siz normal olgulardan farklı olmamıştır.

Konjonktivaya eksizyon uygulanmaması, korneal kesi yerinin açılı elemanlarının yapısını bozmayacak bir lokalizasyonda olması dışı akım kanallarını bozmamaktadır. Ayrıca konjonktivaya eksizyon uygulanmaması ilerde yapılabilecek bir glokom cerrahisi için bozulmamış alan sağlamaktadır. Arka kapsül rüptürü, vitreus prolapsusu, intraoperatif hemoraji gibi komplikasyonlar göziçi basıncının artışına yol açabilmektedir. Ameliyat komplikasyonlarına bağlı GİB yükselmesinin sonuçları etkilememesi için komplikasyonlu olgular çalışma kapsamına alınmamıştır.

Sonuç olarak katarakt ameliyatlarında uygun bir insizyon, komplikasyonsuz bir operasyon ve dikkatli aspirasyon uygulanması ameliyat sonrası dönemde GİB'nin ameliyata bağlı yükselmesinin önlenmesinde etkili olmaktadır. PEX varlığında katarakt ameliyatı sırasında yapılan özenli aspirasyon sadece ameliyata bağlı oluş-

abilecek GİB'ı yükselmesini önlemekle kalmayıp, başta açılı olmak üzere ön segmentteki PEX materyalinin ortamdaki uzaklaştırılmasını sağlayarak ameliyat sonrası dönemde GİB'nın azalmasına yol açabilmektedir.

KAYNAKLAR

1. Shingleton BS, Gomell LS, Donoghve MW, Boylous SL, King R. Long-term Changes in intraocular pressure after clear corneal phacoemulsification: Normal patients glaucoma suspect and glaucoma patients. *J. Cataract Refract Surg.* 1999;25:885-890.
2. Tonako T, Inoue H, Kuda S, Ogawa T. Relationship between postoperative intraocular pressure elevation and residual sodium hyaluronate following phacoemulsification and aspiration. *J. Cataract Refract Surg* 1997; 23: 284-288.
3. Meyer MA, Savitt ML, Kopitas E: The effect of phacoemulsification on aqueous outflow facility. *Ophthalmology* 1997; 104: 1221-1227.
4. Umurhan JC, Eltutör K, Akkan F, Akçetin T, Özveren F: Pseudoeksfolyasyon sendromlu gözlerde katarakt cerrahisi komplikasyonları ve ön kamarada derinliği. *T Oft Gaz* 2002; 32 (311): 431-435.
5. Georgopoulos GT, Chalkiodakis J, Livir-Rullatos G, Theodossiadis P, Theodossiadis GP: Combined clear corneal phacoemulsification and trabecular aspiration in the treatment of pseudoexfoliative glaucoma associated with cataract. *Caraeges Arch Clih Exp Ophthalmol* 2000; 238: 816-821.
6. Ocakoğlu Ö, Köylüoğlu N, Tamçelik N, Özkan Ş: Pseudoeksfolyasyonlu gözlerde oküler kan akımı. *T Oft Gaz* 2002; 32:168-172.
7. Koçak Altıntaş, Dabil H, Koçak Midillioğlu İ, Duman S: Katarakt cerrahisinin pseudoeksfolyasyonlu gözlerde erken ve geç dönem göz içi basıncına etkisi. *T.Klin.Oftalmoloji* 1999; 8: 122-127.
8. Merker A, Damji KF, Mintsoulis G, Hodge WG. Intraocular pressure decrease after phacoemulsification in patients with pseudoexfoliation syndrome. *J Cataract Refract Surg* 2001; 27: 528-532.
9. Mitchell P, Wang JJ, Hourihan F: The relationship between glaucoma and pseudoexfoliation. *Arch Ophthalmol* 1999; 117:1319-1324.
10. Jacobi PC, Dietlein TS, Krieglstein GK: Comparative study of trabecular aspiration vs Trabeculectomy in Glaucoma Triple Procedure to Treat Pseudoexfoliation Glaucoma. *Arch Ophthalmol* 1999; 117: 1311-1318.
11. Jacobi PC, Dietlein TS, Krieglstein GK: Effect of Trabecular Aspiration on intraocular Pressure in Pigment Dispersion Syndrome and Pigmentary Glaucoma, *Ophthalmol* 2000; 107: 417-421.
12. Suzuki R, Tonaka K, Sogora T, Fujiwara N: Reduction of intraocular pressure after phacoemulsification and aspiration with intraocular lens implantation. *Ophthalmologica* 1994; 208: 254-258.

13. Suzuki R, Kuroki S, Fujiwara N: Ten-year follow-up of intraocular pressure after phacoemulsification and aspiration with intraocular lens implantation performed by the same surgeon *Ophthalmologica* 1997; 211: 79-83.
14. Dosso AA, Bonvin ER, Levenberge PM: Exfoliation syndrome and phacoemulsification. *J Cataract Refract Surg.* 1997; 23: 122-125.
15. Rainer G, Menapace R, Schmetterer K, Findl O, Georgopoulos M, Vass C: Effect of dorzolamide and latanoprost on intraocular pressure after small incision cataract surgery. *J Cataract Refract Surg.* 1999 Dec;25(12):1624-9
16. Jacobi PC, Krieglstein GK: Trabecular aspiration. A new surgical method for improving chamber angle facility in pseudoexfoliation glaucoma. *Ophthalmology* 1995; 92: 550-555. 17-
17. Jacobi PC, Krieglstein GK: Trabecular aspiration. A new mode to treat pseudoexfoliation glaucoma. *Invest Ophthalmol Vis Sci* 1995; 36: 2270-2276.