

Vitrektomi Uygulanmış Gözlerde Fakoemülsifikasyon ile Kombine Silikon Yağı Çıkarılması

Abdullah Özkırış (*), Cem Everekliođlu (*), Özgür İlhan (**), Ayşe Öner (*), Kuddusi Erkiç (***),
Ertuđrul Mirza (***), Hakkı Dođan (***)

ÖZET

Amaç: Vitrektomi uygulanmış gözlerde fakoemülsifikasyon+göz içi lens (GİL) implantasyonu ile kombine arka kapsüloreksis açıklığından silikon yağı boşaltılması sonuçlarının değerlendirilmesi.

Materyal-Metod: Fakoemülsifikasyon ile kombine silikon yağı boşaltılan ortalama yaşı: 51.2±10.5 yıl olan 14 olgunun 14 gözü çalışma kapsamına alındı. Tüm gözlerde standart fakoemülsifikasyon cerrahisi sonrası 3-4 mm çapında arka kapsüloreksis açıklığından silikon yağı boşaltıldı. Olguların ameliyat öncesi tanı, takip süresi, görme keskinliği artışı ve ameliyat esnasında ve sonrası gelişen komplikasyonlar kaydedildi.

Bulgular: Kombine cerrahi öncesi, 6 olguda proliferatif vitreoretinopati ile birliktelik gösteren regmatojen retina dekolmanı, 5 olguda diabetik traksiyonel retina dekolmanı, 2 olguda kombine traksiyonel+regmatojen retina dekolmanı ve 1 olguda makular hol+retina dekolmanı nedeni ile pars plana vitrektomi+silikon enjeksiyonu uygulanmış idi. Primer arka segment cerrahisi ile fakoemülsifikasyon+silikon boşaltılması cerrahisi arasındaki ortalama süre 10.5±4.7 ay idi. Arka kapsüloreksis aşamasında iki olguda periferik radyal yırtık gelişti ve geniş optikli PMMA GİL ön kapsülün önüne yerleştirildi. Ortalama 6.5 aylık takip süresi sonunda 12 gözde retina yatışık olarak izlendi. Bu olguların 9'unda görme artışı saptanırken, 3'ünde ise görme keskinliği sabit kaldı. Nüks retina dekolmanı 2 gözde gözlemlendi ve bu olgularda tekrar cerrahi uygulandı. Olguların hiçbirinde sekonder katarakt gelişimi, vitreus veya koroid kanaması ve disloke GİL gelişimi olmadı.

Sonuç: Fakoemülsifikasyon ile kombine arka kapsüloreksis yolu ile silikon çıkarılması, güvenilir ve kolay bir yöntem olup retinası stabil olgularda cerrahi travmayı ve buna bağlı gelişebilecek komplikasyonları azaltması nedeni ile uygulanabilir.

Anahtar Kelimeler: Fakoemülsifikasyon ile kombine silikon yağı çıkarılması, arka kapsüloreksis, komplikasyonlar

(*) Yard. Doç. Dr., Erciyes Üniversitesi Tıp Fakültesi Göz Hastalıkları AD.

(**) As. Dr., Erciyes Üniversitesi Tıp Fakültesi Göz Hastalıkları AD.

(***) Prof. Dr., Erciyes Üniversitesi Tıp Fakültesi Göz Hastalıkları AD.

Yazışma adresi: Yard. Doç. Dr. Abdullah Özkırış, Erciyes Üniversitesi Tıp Fakültesi Göz Hastalıkları Anabilim Dalı, TR-38039, Kayseri
E-posta: aozkiris@erciyes.edu.tr

Mecmuaya Geliş Tarihi: 24.05.2004

Düzeltilmeden Geliş Tarihi: 18.04.2005

Kabul Tarihi: 09.09.2005

SUMMARY

Combined Phacoemulsification and Silicone Oil Drainage in Vitrectomized Eyes

Purpose: To evaluate the results of phacoemulsification+intraocular lens (IOL) implantation combined with silicone oil removal through a posterior capsulorhexis in vitrectomized eyes.

Materials-Methods: Fourteen eyes of 14 patients with a mean age of 51.2 ± 10.5 years who had undergone phacoemulsification with removal of silicone oil were included in the study. In all eyes, the silicone oil was removed through a 3-4 diameter posterior capsulorhexis after standard phacoemulsification surgery. The primary diagnosis of the patients, follow-up time, improvement in visual acuity, and intra-and postoperative complications were all recorded.

Results: Before combined surgery, 6 eyes had undergone vitreoretinal-surgery with silicone oil instillation due to rhegmatogenous retinal detachment with proliferative vitreoretinopathy, 5 eyes tractional retinal detachment with proliferative diabetic retinopathy, 2 eyes combined rhegmatogenous combined with tractional retinal detachment, and one eye with macular hole + retinal detachment. The mean duration between the primary posterior segment surgery and phacoemulsification with silicone oil removal was 10.5 ± 4.7 months. During posterior capsulorhexis, two eyes developed peripheral radial tears, and posterior chamber PMMA IOL with large optic was implanted in front of anterior capsule. Retina remained attached in 12 eyes after a mean follow-up period of 6.5 months. Among these patients, postoperative best-corrected visual acuity improved in 9 eyes and remained the same in 3 eyes. Recurrent retinal detachment was observed in 2 eyes and resurgery was performed. No eyes had secondary cataract, vitreous or choroidal hemorrhage or a dislocated IOL.

Conclusion: Phacoemulsification combined with silicone oil removal through a posterior capsulorhexis is a safe and easy method, and can be performed in cases with stable retina because it reduces the risk of surgical trauma and related complications.

Key Words: Phacoemulsification combined with silicone oil removal, posterior capsulorhexis, complications.

GİRİŞ

Vitreoretinal cerrahi, mevcut kataraktın gelişimini hızlandırmakla birlikte, yeni katarakt oluşumuna da sebep olabilmektedir (1-4). Katarakt gelişiminin nedenleri tam olarak bilinmemekle birlikte, kullanılan tampon maddeler etyolojide önemli rol oynayan nedenlerden biridir (5,6). Vitreoretinal cerrahide özellikle kompleks retina dekolmanlarında uzun süreli tamponad amacı ile silikon kullanımı oldukça yaygındır (7-10). Bununla birlikte, silikonun göz içinde kalma süresi ile ilişkili olarak yağ emülsifikasyonu, keratopati, glokom ve özellikle katarakt gibi istenmeyen komplikasyonlar ortaya çıkabilir. Bu nedenle, silikonun tamponad etkisine ihtiyaç duyulmadığı en erken zamanda çıkarılması önerilmektedir (11-13).

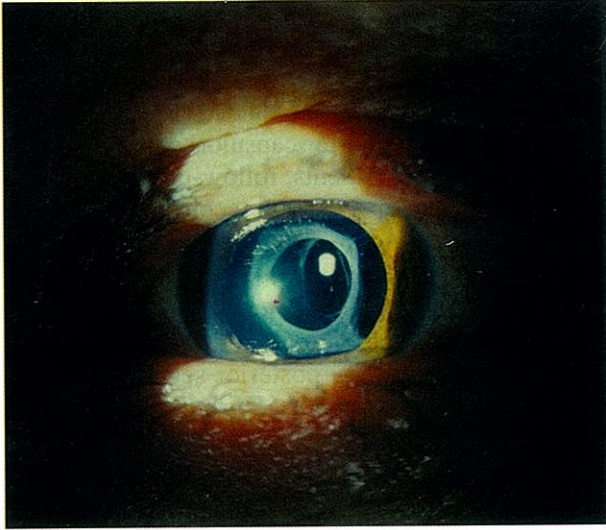
Silikonun çıkarılması gereken kataraktlı vitrektomize gözlerde kombine cerrahi ile ilgili değişik teknikler tarif edilmiş olup son zamanlarda fakoemülsifikasyon sonrası arka kapsülozezis açıklığından silikonun boşaltılması daha az invaziv ve pratik olması nedeni ile tercih edilir olmuştur (14-18). Bu çalışmada, fakoemülsifikasyon, arka kapsülozezis açıklığından silikon boşaltılması ve göz içi lens (GİL) implantasyonu uygulanan olguların sonuçları ve komplikasyonları sunulmuştur.

YÖNTEM-GEREÇ

Fakültemiz Göz Hastalıkları Anabilim Dalı'nda fakoemülsifikasyon ile kombine silikon yağı çıkarılması uygulanan 14 olgu çalışma kapsamına alınmıştır. Olguların 8'i erkek, 6'ı bayan olup ortalama yaşları 51.2 ± 10.5 yıl idi. Olguların tümü aynı cerrah (AÖ) tarafından opere edilmiş olup önceki arka segment ameliyatları esnasında tamponad olarak silikon yağı kullanılmış idi. Tüm olgularda ameliyat öncesi ve sonrası görme keskinliği, GİB'i, ameliyat öncesi tanı, takip süresi ve ameliyat esnasında ve sonrası gelişen komplikasyonlar kaydedildi. Ameliyat öncesi GİL gücü, diğer gözün aksiyal uzunluğu esas alınarak modifiye SRK II formülü kullanılarak hesaplandı.

Cerrahi Teknik: Standart şeffaf korneal kesi ile fakoemülsifikasyonu takiben yaklaşık 3-4 mm çapında arka kapsülozezis uygulandı. Temporal yan girişe ön kamara maintainer takılarak dengeli tuz solüsyonu ile göz irrije edilirken korneal kesiden aktif aspirasyon ile silikonun boşaltılması sağlandı. İndirekt oftalmoskop ile fundus muayenesi sonrası silikonun tam olarak boşaldığı gözlendikten sonra kapsül içi vişkoelastik madde ile doldurulmasını takiben polimetilmetakrilat (PMMA) veya katlanabilir akrilik GİL kapsül içine yerleştirildi (Resim

Resim 1. Cerrahi sonrası olgulardan birinin ön segment görünümü



1). Cerrahi sonrası subkonjonktival gentamisin + dexametazon uygulandı. Hastalar, ameliyat sonrası 1. gün, 1. hafta, 1. ay ve sonrası 3'er aylık aralıklarla takip edildi. Olgular gerekli durumlarda daha sık kontrole çağırıldılar. İstatistiksel analiz için deskriptif yöntem kullanıldı.

SONUÇLAR

Olguların genel özellikleri tablo 1'de gösterilmiştir. Proliferatif vitreoretinopati ile birliktelik gösteren regmatojen retina dekolmanı, pars plana vitrektomi+silikon enjeksiyonunun en sık nedeni idi (6/14, %42.8). Diğer nedenler ise sırası ile diabetik traksiyonel retina dekolmanı (5/14, %35.7), kombine traksiyonel+regmatojen retina dekolmanı (2/14, %14.2) ve makuler hol + retina dekolmanı (1/14, %7.1) idi. Olguların 9'unda primer cerrahi öncesi makula dekolmanı idi ve tüm olgularda ilk cerrahi esnasında tamponad olarak silikon yağı kullanılmıştı. Primer arka segment cerrahisi ile fakoemülsifikasyon +

silikon boşaltılması cerrahisi arasındaki ortalama süre 10.5±4.7 ay idi. Primer PPV+silikon enjeksiyonu sonrası yapılan takip muayenelerinde tüm olgularda retina yatışık idi. Bununla birlikte kombine cerrahi öncesi son muayenede sadece 6 olguda retina net olarak değerlendirilebildi ve bu olgularda herhangi bir patoloji gözlenmedi. Silikon boşaltılması öncesi periferik retinası gözlenebilen bu olgulara profilaktik olarak periferik argon laser retinopeksi uygulandı.

Tüm olgularda ön kapsülöreksis başarı ile tamamlandı. Arka kapsülöreksis esnasında iki olguda radial yırtık olduğundan her iki göze de geniş optikli PMMA GİL ön kapsülün önüne yerleştirildi. Silikon boşaltılması esnasında ise herhangi bir komplikasyon gelişmedi.

Olguların ameliyat sonrası görme keskinlikleri; 1 gözde 1/10-5/10 arası, 7 gözde 2 metreden parmak sayımı (mps)-1/10 arası, 4 gözde 0.5 mps-2 mps arası, 1 gözde EH (+), 1 gözde ise ışık hissi (-) idi. Ortalama 6.5 aylık takip süresi sonunda 12 olguda retina yatışık olarak izlendi. Bu olguların 9'unda görme artışı saptanırken, 3'ünde ise görme keskinliği sabit kaldı. Postoperatif dönemde retinası yatışık kalan olguların üçünde epiretinal membran gelişimi, bir olguda ise kistoid makula ödemi gözlemlendi. İki gözde ise medikal tedavi ile kontrol altına alınabilen geçici GİB yükselmesi saptandı.

Kombine cerrahi sonrası nüks retina dekolmanı gözlenen iki olgudan birinde periferik retina yırtığı + PVR gelişimi, diğer olguda ise PVR gelişimi neden olarak saptandı. Bu iki olgunun da ameliyat öncesi retinası tam olarak değerlendirilememiş idi. Nüks retina dekolmanı gelişimi iki gözde de ilk bir ay içinde gözlemlendi. Bu olgularda silikon çıkarılmasını takiben epiretinal membranlar soyuldu, gevşetici retinotomi yapıldı, argon laser retinopeksi uygulandı ve tekrar silikon enjeksiyonu uygulandı. Periferik yırtık+PVR gelişimi gözlenen olguda ikinci PPV sonrası persistan hipotoni gözlemlendi. Ancak nüks retina dekolmanı izlenen olgularda görme 1/10'un altında idi. Olguların hiçbirinde sekonder katarakt gelişimi, kapsülötomisi gereksinimi, vitreus kanaması, hifema veya kalıcı kornea ödemi gözlenmedi.

Tablo 1. Olgularımızın genel özellikleri

Ort. yaş (yıl)	Cinsiyet	Preop. tanı	Silikonun ortalama gözde kalma süresi (ay)
51.2±10.5	8 E, 6 K	RRD+PVR: 6 DTRD: 5 Kom. TRD+RRD: 2 MH+RD: 1	10.5±4.7

RRD: Regmatojen retina dekolmanı, PVR: Proliferatif vitreoretinopati, DTRD: Diabetik traksiyonel retina dekolmanı; Kom:Kombine, TRD: Traksiyonel retina dekolmanı; MH+RD: Makular hol+retina dekolmanı

TARTIŞMA

Vitreoretinal cerrahi sonrası katarakt gelişimi hızlanmakla birlikte değişik serilerde bu oran %15-80 arasında bildirilmektedir (19-21). Katarakt gelişiminde yaş, sistemik hastalıklar özellikle diabet mevcudiyeti, operasyon esnasında lens teması, vitrektomi ve ışığa maruziyet süresi, kullanılan irrigasyon sıvısı yanısıra kullanılan tampon maddeler de önemli rol oynar (2,3,19,21,22). Yapılan

çalışmalarda, silikon yağının diğer tampon maddelerine oranla (BSS, hava, SF6, C3F8) katarakt oluşma hızını ve oranını arttırdığı ve özellikle görmeyi ciddi ölçülerde etkileyen matür veya arka subkapsüler lens kesafetine yol açtığı bildirilmiştir. Silikonun kataraktojenik etkisinin yanısıra, mekanik hasar ve lensde metabolik madde alışverişini bozarak katarakt gelişimini başlattığı düşünülmekte olup lens kesafetinin silikon yağı alımını takiben veya sonrasında da oluşabileceği bildirilmiştir (11-13,22).

Silikonlu gözlerde uygulanacak katarakt ameliyatının bazı güçlükler arz ettiği aşıkardır. Cerrahi esnasında ön kamaraya geçebilecek silikon, ameliyat sonrası dönemde göz içi basıncında yükselme, kornea ödemi, görme bozukluğu ve arka segment tamponad etkisinin azalması gibi komplikasyonlara yol açabilir (6,23). Küçük kesi ve kapalı sistem olması nedeni ile fakoemülsifikasyon cerrahisi, ön kamaranın stabil olmasını sağlayarak silikonun ön kamaraya geçişine engel olabilir. Böylelikle ekstrakapsüler katarakt cerrahisinde gözlenebilecek olan irisin devamlı kesi yerinden prolapsusu, sütürasyon güçlüğü ve silikonun basınç farkı nedeni ile ön kamaraya geçişi önlenmiş olur (24).

Bu tür gözlerde fakoemülsifikasyon cerrahisi ile birlikte silikonun arka kapsülozeksis yolu ile korneal kesiden boşaltılmasının oldukça önemli avantajları vardır. Öncelikle bu kombine işlem daha az invaziv olup sklerostomi gerektirmemekte, böylelikle periferik yatrojenik yırtık oluşma riskini azalmaktadır. Bununla birlikte, ek cerrahi ve Nd:YAG kapsülotomiye gerek kalmamakta, sekonder katarakt gelişimi önlenmekte ve olgularda hızlı görsel rehabilitasyon sağlamak mümkün olmaktadır.

Bu yöntemin en büyük dezavantajı ise, arka kapsül bütünlüğünün bozulmasıdır. Bu durumu kapsüler kesenin instabilitesine yolaçabilir. Arka kapsülozeksisin büyük olması veya periferik kaçması, GİL implantasyonunda güçlüğü ve malpozisyonuna yol açabilir, ancak bu durum cerrahi tecrübe arttıkça önlenir. Boscia ve ark.ları 34 olguluk serilerinde sadece bir olguda arka kapsülün rüptürü nedeni ile arka kamaraya GİL'i ön kapsülün önüne yerleştirmişlerdir (15). Bizim çalışmamızda ise iki olguda arka kapsülozeksis esnasında geniş periferik radial yırtık oluşması nedeni ile kapsül içi implantasyonun riskli olduğu düşünülmektedir geniş optikli PMMA GİL sulkusa yerleştirildi. Teorik olarak arka kapsül bütünlüğünün bozulmasında gelişebilecek olan retina dekolmanı ve kistoid makula ödemi gibi komplikasyonların vitrektomize gözlerde vitreus traksiyonu olmadığı için gözlenmesi mümkün değildir. Bununla birlikte, silikonun kornea yolu ile boşaltılırken kornea endoteline zarar verebileceği teorik olarak mümkün olmakla birlik-

te, bu durum özellikle pasif yolla silikon yağı boşaltılan ve endotel temasının daha yoğun ve uzun süreli olduğu olgularda gözlenebilir. Bizim olgularımızın hiçbirinde bu tür yoğun kornea ödemi saptanmamıştır ve bulgularımız yapılan diğer çalışmalarla uyumludur (14-18). Diğer bir önemli noktada, bu tür gözler mükerrer arka segment cerrahisine aday olduklarından ötürü, büyük optikli intraoküler lensler tercih edilmelidir. Ayrıca silikon yağı çıkarıldıktan sonra bile küçük silikon kabarcıkları genellikle gözde kaldığından ötürü bu gözlerde silikon lenslerden kaçınılmalı, akrilik veya PMMA lensler tercih edilmelidir. Bu nedenle, olgularımızın tümünde akrilik katlanabilir veya tek parça PMMA GİL kullanılmıştır.

Silikon çıkarılması sonrası nüks retina dekolmanı gelişim oranı %6-33 arasında değişmektedir (25-27). Fakoemülsifikasyon ile kombine arka kapsülozeksis yolu ile silikon çıkarılması uygulanan olgularda nüks retina dekolmanı oranını Avcı ve ark.ları (14) %12.5, Boscia ve ark.ları (15) %11.8, Dada ve ark.ları (18) %0, Assi ve ark.ları (28) ise %20.3 olarak bildirmişlerdir. Bu oran bizim serimizde %14.2 olarak saptandı. Bununla birlikte, özellikle ameliyat öncesi retinası tam olarak değerlendirilemeyen olgularda transskleral yolla silikonun boşaltılması ve gerekli durumlarda göziçine girilerek epiretinal membran gelişimi ve diğer makula patolojileri ile birlikte periferik retinanın yırtık ve ön PVR gelişimi bakımından değerlendirilmesi ikinci bir ameliyat gereksiniminin ortadan kaldıracak ve hastaların postoperatif görme keskinliği artışına ciddi katkıda bulunacaktır.

Sonuç olarak fakoemülsifikasyon cerrahisi ile birlikte silikon yağının arka kapsülozeksis yolu ile çıkarılması, komplikasyonlarının az olması, sekonder katarakt veya yatrojenik yırtık oluşumuna bağlı nüks retina dekolmanını önlemesi nedeni ile tercih edilebilecek bir yöntemdir.

KAYNAKLAR

1. Grusha YO, Masket S, Miller KM: Phacoemulsification and lens implantation after pars plana vitrectomy. *Ophthalmology* 1998;105:287-94.
2. Novak MA, Rice TA, Michels RG, Auer C: The crystalline lens after vitrectomy for diabetic retinopathy. *Ophthalmology* 1984;91:1480-4.
3. Kerimoğlu H, Kadayıfçılar S, Eldem B, Gedik Ş, Öztürkmen C: Vitreoretinal cerrahi sonrasında katarakt ameliyatı. *T Oft Gaz* 2002;32:270-275.
4. Lopez R, Chang S: Long-term results of vitrectomy and perfluorocarbon gas for the treatment of severe proliferative vitreoretinopathy. *Am J Ophthalmol* 1992;113:424-8.
5. Karia N, Laidlaw A, West J, Ezra E, Gregor MZ: Macular hole surgery using silicone oil tamponade. *Br J Ophthalmol* 2001;85:1320-3.

6. Aslan Ö, Batman C, Çekiç O, Özalp S, Zilelioğlu O: İnt-ravitreal silikon ile dolu gözlerde fakoemülsifikasyon ile katarakt cerrahisi. *T Oft Gaz* 1997;27:357-61.
7. Azen SP, Scott IU, Flynn HW Jr, Lai MY, Topping TM, Benati L, Trask DK, Rogus LA: Silicone oil in the repair of complex retinal detachments. A prospective observational multicenter study. *Ophthalmology* 1998;105:1587-97.
8. Wolf S, Schion V, Meier P, Wiedemann P: Silicone oil-RMN3 mixture (heavy silicone oil) as internal tamponade for complicated retinal detachment. *Retina* 2003;23:335-42.
9. Aras C, Ozdamar A, Karacorlu M, Ozkan S: Silicone oil in the surgical treatment of endophthalmitis associated with retinal detachment. *Int Ophthalmol* 2001;24:147-50.
10. Schmidt JC, Rodrigues EB, Hoerle S, Meyer CH, Kroll P: Primary vitrectomy in complicated rhegmatogenous retinal detachment: a survey of 205 eyes. *Ophthalmologica* 2003;217:387-92.
11. Riedel KG, Gabel VP, Neubauer L, Kampik A, Lund OE: Intravitreal silicone oil injection: complications and treatment of 415 consecutive patients. *Graefes Arch Clin Exp Ophthalmol* 1990;228:19-23.
12. Karel I, Kalvodova B: Long-term results of pars plana vitrectomy and silicone oil for complications of diabetic retinopathy. *Eur J Ophthalmol* 1994;4:52-8.
13. Federman JL, Schubert HD: Complications associated with the use of silicone oil in 150 eyes after retina-vitreous surgery. *Ophthalmology* 1988;95:870-6.
14. Avcı R: Cataract surgery and transpupillary silicone oil removal through a single scleral tunnel incision under topical anesthesia; sutureless surgery. *Int Ophthalmol* 2001;24:337-41.
15. Boscia F, Recchimirzo N, Cardascia N, Sborgia L, Ferrari TM, Sborgia C: Phacoemulsification with transpupillary silicone oil removal and lens implantation through a corneal incision using topical anesthesia. *J Cataract Refract Surg* 2003;29:1113-9.
16. Sethi HS: Rapid removal of silicone oil after phacoemulsification combined with silicone oil removal through a posterior capsulorhexis. *J Cataract Refract Surg* 2002;28:1719
17. Frau E, Lautier-Frau M, Labetoulle M, Hutchinson S, Offret H: Phacoemulsification combined with silicone oil removal through the posterior capsulorhexis tear. *Retina* 2002;22:158-62.
18. Dada VK, Talwar D, Sharma N, Dada T, Sudan R, Azad RV: Phacoemulsification combined with silicone oil removal through a posterior capsulorhexis. *J Cataract Refract Surg* 2001;27:1243-7.
19. Melberg NS, Thomas MA: Nuclear sclerotic cataract after vitrectomy in patients younger than 50 years of age. *Ophthalmology* 1995;102:1466-71.
20. Blodi BA, Paluska SA: Cataract after vitrectomy in young patients. *Ophthalmology* 1997;104:1092-5.
21. Blankenship GW, Machermer R: Long-term diabetic vitrectomy results. Report of 10 year follow-up. *Ophthalmology* 1985;92:503-6.
22. Cicik E, Müftüoğlu G, Özdemir H, Ünal M, Akar S, Özkan Ş: Vitreoretinal cerrahi sonrası gelişen kataraktların irdelenmesi. *T Oft Gaz* 2000;30:360-63.
23. Moisseiev J, Bartov E, Cahane M, Blumenthal M, Treister G: Cataract extraction in eyes filled with silicone oil. *Arch Ophthalmol* 1992;110:1649-51.
24. Öner HE, Durak I, Saatçi OA: Phacoemulsification and foldable intraocular lens implantation in eyes filled with silicone oil. *Ophthalmic Surg Lasers Imaging* 2003;34:358-62.
25. Franks WA, Leaver PK: Removal of silicone oil: rewards and penalties. *Eye* 1991;5:333-7.
26. Lesnani G, Rossi T, Nistri A, Boccassini B: Long-term prognosis after removal of silicone oil. *Eur J Ophthalmol* 2000;10:60-5.
27. Scholda C, Egger S, Lakits A, Walch K, von Eckardstein E, Biowski R: Retinal detachment after silicone oil removal. *Acta Ophthalmol Scand* 2000;78:182-6.
28. Assi A, Woodruff S, Gotzaridis E, Bunce C, Sullivan P: Combined phacoemulsification and transpupillary drainage of silicone oil: results and complications. *Br J Ophthalmol* 2001;85:942-5.