

## Psödo fakik Yırtıklı Retina Dekolmanı Tedavisinde 23 Gauge Pars Plana Vitrektomi Sonuçlarımız

Tamer Eryiğit (\*), Osman Murat Uyar (\*), Fevzi Akkan (\*), Kadir Eltutar (\*)

### ÖZET

**Amaç:** Psödo fakik yırtıklı retina dekolmanı tedavisinde 23 gauge pars plana vitrektominin etkinlik ve güvenilirliğini değerlendirmek.

**Gereç ve Yöntem:** Retrospektif olarak gerçekleştirdiğimiz bu çalışmaya Şubat 2006 ile Eylül 2008 tarihleri arasında kliniğimizde psödo fakik yırtıklı retina dekolmanı nedeni ile 23 gauge pars plana vitrektomi operasyonu uygulanan 60 hastanın 60 gözü dâhil edildi. Çalışmadan çıkarılma ölçütleri; geçirilmiş pars plana vitrektomi operasyonu veya dekolman cerrahisi hikâyesi idi. Cerrahi öncesi ve sonrası en iyi düzeltilmiş görme keskinliği, Goldmann aplanasyon tonometresi ile ölçülen göziçi basıncı değerleri istatistiksel olarak değerlendirildi. Anatomiik başarı, cerrahi sırasında ve sonrasında gelişen komplikasyonlar kaydedildi.

**Bulgular:** Hastaların yaş ortalaması  $57.35 \pm 14.26$  yaş (17-72 yaş) ve ortalama takip süresi  $11.2 \pm 3.8$  ay (6-23 ay) idi. Tek cerrahi sonunda 46 hastada (%76.7) retina başarılı biçimde yatıştırıldı. Takip eden operasyonlar sonunda final anatomiik başarı oranı %90 idi. Tek cerrahiden sonra fonksiyonel başarı oranı %60 idi. Takip eden operasyonlar sonunda fonksiyonel başarı oranı %75 idi. Cerrahi sırasında en sık görülen komplikasyon subkonjonktival kanama (%15) idi. Cerrahi sonrası erken dönemde en sık görülen komplikasyon cerrahi sonrası 1. gün izlenen hipotoni (%20) idi. Cerrahi sonrası geç dönemde en sık görülen komplikasyon epiretinal membran gelişimi (%18.3) idi.

**Sonuç:** Psödo fakik yırtıklı retina dekolmanı tedavisinde 23 gauge pars plana vitrektominin kabul edilebilir komplikasyonlar ile etkin ve güvenilir bir yöntem olduğu kanaatindeyiz.

**Anahtar Kelimeler:** Psödo fakik, yırtıklı retina dekolmanı, 23 gauge pars plana vitrektomi.

### SUMMARY

#### Our Results of 23 Gauge Pars Plana Vitrectomy for The Treatment of Pseudophakic Rhegmatogenous Retinal Detachment

**Purpose:** To evaluate the efficacy and safety of 23 gauge pars plana vitrectomy for the treatment of pseudophakic rhegmatogenous retinal detachment.

**Methods:** 60 eyes of 60 patients with pseudophakic rhegmatogenous retinal detachment who were operated by 23 gauge pars plana vitrectomy in our clinic from February 2006 to Sep-

(\*) İstanbul Eğitim ve Araştırma Hastanesi, Göz Kliniği, İstanbul

**Yazışma adresi:** Asistan Dr. Tamer Eryiğit, Deniz Abdal Mah. Ahmet Vefik Paşa Cad. 48/13 Fındıkzade İstanbul - Türkiye E-posta: artztamer@yahoo.com

*Mecmuaya Geliş Tarihi: 06.04.2009*  
*Düzeltilmeden Geliş Tarihi: 29.04.2009*  
*Kabul Tarihi: 30.04.2009*

tember 2008 were included in this retrospective study. Exclusion criterias from the study were history of prior vitrectomy or surgery for retinal detachment. The preoperative and postoperative best corrected visual acuity and intraocular pressure measurements with Goldmann applanation tonometry were evaluated with statistically. Anatomic success rate, intraoperative and postoperative complications were recorded.

**Results:** Mean age of patients was  $57.35 \pm 14.26$  years (17-72 years) and mean follow up time was  $11.2 \pm 3.8$  months (6-23 months). The retina was reattached successfully after a single surgery in 46 eyes (76.7%). Final anatomic success rate was 90% after subsequent operations. Functional success rate was 60% after a single surgery. Final functional success rate was 75% after subsequent operations. The most common intraoperative complication was subconjunctival hemorrhage (15%). The most common early postoperative complication was postoperative 1. day hypotony (20%). The most common late postoperative complication was development of epiretinal membrane (18.3%).

**Conclusions:** We believe that 23 gauge pars plana vitrectomy is an effective and safe surgical technique with favorable complications in the management of pseudophakic rhegmatogenous retinal detachment.

**Key Words:** Pseudophakic, rhegmatogenous retinal detachment, 23 gauge pars plana vitrectomy.

## GİRİŞ

Katarakt ameliyatlarından sonra retina dekolmanı görülme oranı artmaktadır. Yırtıklı retina dekolmanı oluşumunda retinada meydana gelen yırtık veya deliklerin esas ilişkili faktör olduğu bilinmektedir. Retina dekolmanı tedavisinde amaç yırtık veya deliklerin kapatılarak retina ile pigment epiteli arasında yapışıklıkların sağlanmasıdır (1, 2).

Retina dekolmanı tedavisi için birçok yöntem bulunmaktadır. Pnömatik retinopeksi, kalıcı veya geçici skleral çökertme ve primer vitrektomi bunlardan bazılarıdır (1-3). Pars plana vitrektomi (PPV) operasyonu 20 gauge (G), 25 G ve 23 G olarak uygulanabilmektedir (2, 4).

Bu bilgiler ışığı altında, çalışmamızda psödo fakik yırtıklı retina dekolmanı tanısı ile kliniğimizde 23 G PPV operasyonu geçiren hastalarda anatomik ve fonksiyonel sonuçlar ile yöntem komplikasyonları incelenmiş, elde edilen sonuçlar konuyla ilgili yapılan araştırmalar ile karşılaştırılarak değerlendirilmiştir.

## GEREÇ ve YÖNTEM

Şubat 2006-Eylül 2008 tarihleri arasında psödo fakik yırtıklı retina dekolmanı nedeni ile 23 G PPV operasyonu olan 60 hastanın 60 gözü retrospektif olarak çalışmaya dahil edildi. Etik kurul onayı alındıktan sonra cerrahinin olası riskleri ve tedaviye faydaları tüm hastalara anlatıldı ve aydınlatılmış onam formları alındı. Da-

ha öncesinde aynı gözden bir arka segment cerrahisi veya dekolman cerrahisi geçiren olgular çalışma dışı bırakıldı.

Cerrahi öncesi tüm hastalarda en iyi düzeltilmiş görme keskinliği (EİDGK) Snellen eşeli kullanılarak ölçüldü ve logMAR'a çevrildi. Göz içi basıncı (GİB) ölçümü Goldmann aplanasyon tonometresi ile yapıldı. Kornea, konjonktiva ve ön kamaranın biyomikroskopik muayene bulguları not edildi. Fundus muayenesi kontakt lensler ve binoküler indirekt oftalmoskop kullanılarak yapıldı. Fundus görüntülenmesinin mümkün olmadığı durumlarda A ve B mod ultrasonografik muayene yapıldı.

## Ameliyat Tekniği

Operasyonlar lokal (peribulber) veya genel anestezi altında gerçekleştirildi. Cerrahi öncesi pupilla, topikal %1 tropikamid ve %1 siklopentolat damla ile dilate edildi.

23 G PPV prosedüründe üç girişli sklerotomiler üst temporal, alt temporal ve üst nazal kadranlardan korneoskeral limbusa 3.5 mm uzaklıktan limbusa paralel ve 45 derece eğimli olacak şekilde 23 G MVR bıçağı kullanılarak yapıldı.

Bu teknikle yapılan sklerotomide postoperatif dönemde oluşabilecek sızıntıyı önlemek için konjonktiva hafif kaydırıldı. Mikrokantüller sklerotomilere künt uçlu özel bir kılavuz ile takıldı. İlk mikrokantül alt temporal

sklerotomiye takıldı ve ardından infüzyon kanülü bağlandı. İnfüzyon sıvısı olarak BSS plus kullanıldı.

Vitrektomi ile vitre temizlendi. Gereken olgularda vitrenin daha iyi görülebilmesi için 5 ml BSS plus ile seyreltilmiş 1 ml triamsinolon kullanıldı. Skleraya çöktürme yapılarak periferik vitrenin tamamen temizlenmesine özen gösterildi. Sıvı perflorokarbon yırtık ve delik kenarlarını aşmayacak şekilde verildi. Hava sıvı değişimiyle mevcut yırtık ve deliklerden back-flush yardımıyla sıvı boşaltılarak retina yatıştırıldıktan sonra, yırtık ve deliklerin çevresi ile retina periferine 2-3 sıra endolaser yapıldı. Sıvı perflorokarbon alınarak endotamponad madde enjekte edildi. Endotamponad olarak %14'lük C3F8 veya silikon yağı (1000 cst) kullanıldı.

Cerrahi bitiminde mikrokannüller ışık probu veya tıkaç ile kapatıldıktan sonra çıkarıldı. Silikon veya gaz sızıntısı olan olgularda doğrudan konjonktiva üzerinden sklerotomiler 7/0 vikril ile sütüre edildi. Gereken olgularda içeri fazla verilen silikon veya C3F8 boşaltımı ise üst 2 sklerotomiden pasif olarak yapıldı. Subkonjonktival antibiyotik ve steroid enjeksiyonu yapıldı. Operasyon sonrası hastalara yırtığın lokalizasyonuna göre 1-2 hafta süre ile pozisyon önerildi.

Cerrahi sonrası hastalar 1. gün, 1. hafta, 1. ay ve aylık kontrollerde muayene edilerek EİDGK, GİB, anatomik başarı ve komplikasyonlar yönünden değerlendirildi.

Anatomik başarı tamamen yatışık bir retina olarak tanımlandı. Fonksiyonel başarı ise hastaların EİDGK'lerinde cerrahi öncesine göre artış olması olarak kabul edildi. Cerrahi sırasında oluşan komplikasyonlarla, cerrahi sonrası erken dönem (ilk 6 hafta) ve geç dönem (6 haftadan sonra) izlenen komplikasyonlar da kaydedildi.

İstatistiksel yöntem olarak t testi ve ki-kare testi kullanıldı. p değeri 0.05'in altında olan sonuçlar istatistiksel olarak anlamlı kabul edildi.

## BULGULAR

Çalışmamızda 33'ü erkek (%55) ve 27'si kadın (%45) olmak üzere toplam 60 hastanın 60 gözü incelendi. Hastaların yaş ortalaması  $57.35 \pm 14.26$  (17-72 yaş) ve ortalama takip süresi  $11.2 \pm 3.8$  ay (6-23 ay) idi.

Dekolman gelişimi öncesi 56 olguya fakoemülsifikasyon + göz içi mercek (GİM) operasyonu uygulanmışken 4 olguya PEKKE + GİM operasyonu uygulanmıştı. Cerrahi öncesi dönemde 48 olguda PVR mevcut olup 16'sı evre D, 20'si evre C ve 12'si evre B idi. 36 olguda makula tutulumu varken, 24 olguda makula tutulumu yoktu.

Cerrahi sırasında 36 olguda endotamponad olarak %14'lük C3F8 gazı, 24 olguda ise silikon yağı (1000 cst) kullanıldı.

Makula tutulumu olan olgularda cerrahi öncesi ortalama EİDGK  $1.86 \pm 0.48$  logMAR iken cerrahi sonrası son kontrolde ortalama EİDGK  $0.82 \pm 0.64$  logMAR idi. Aradaki fark istatistiksel olarak anlamlı idi ( $p < 0.05$ ). Makula tutulumu olmayan olgularda cerrahi öncesi ortalama EİDGK  $0.62 \pm 0.25$  logMAR iken cerrahi sonrası son kontrolde ortalama EİDGK  $0.34 \pm 0.22$  logMAR idi. Aradaki fark istatistiksel olarak anlamlı idi ( $p < 0.05$ ). Cerrahi öncesi ortalama GİB  $12.2 \pm 3.1$  mmHg ve cerrahi sonrası 1. gün ortalama GİB  $12.8 \pm 3.6$  mmHg idi. Aradaki fark istatistiksel olarak anlamlı değildi ( $p > 0.05$ ). Anatomik ve fonksiyonel olarak başarılı olan bir olgunun fundus fotoğrafı Resim 1'de sunulmuştur.

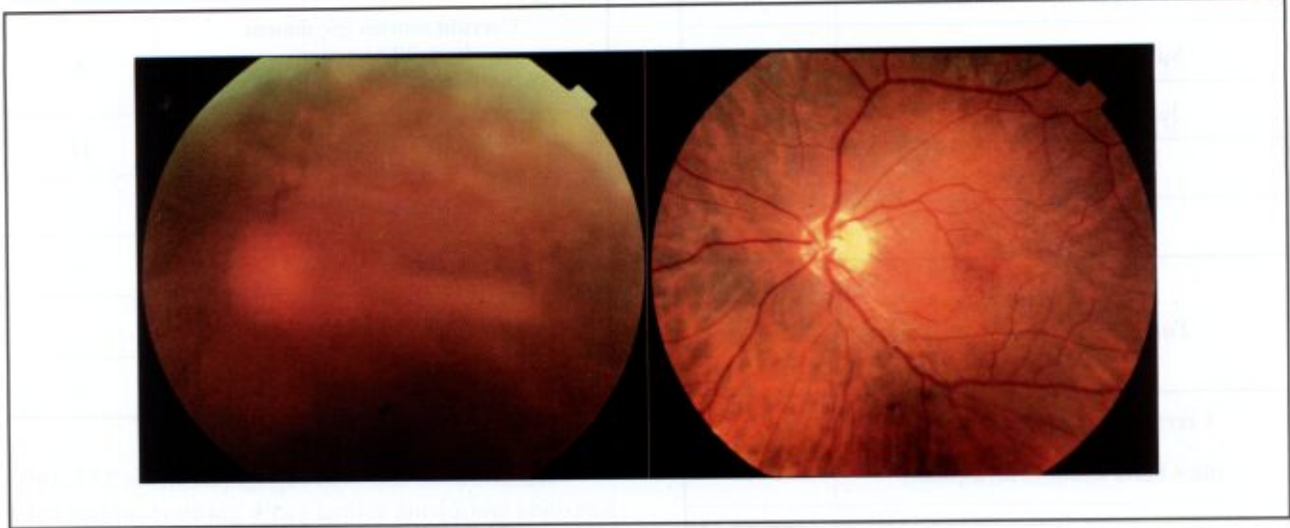
İlk operasyon sonunda 46 hastanın (%76.7) retinasının yatışık olduğu izlendi. 14 olguda ise başlıca PVR nedeniyle dekolman nüksetti. Tekrarlayan operasyonlar sonunda son kontrolde retinası dekolman olan 14 olgudan 8'inin retinası yatışık iken 6 hastada dekolmanın sebat ettiği görüldü. Final anatomik başarı %90 olarak kaydedildi.

İlk operasyondan sonra fonksiyonel başarı %60, tekrarlayan operasyonlar sonunda final fonksiyonel başarı oranı %75 olarak kaydedildi. Cerrahi öncesi ve sonrası EİDGK durumu grafik 1'de sunulmuştur.

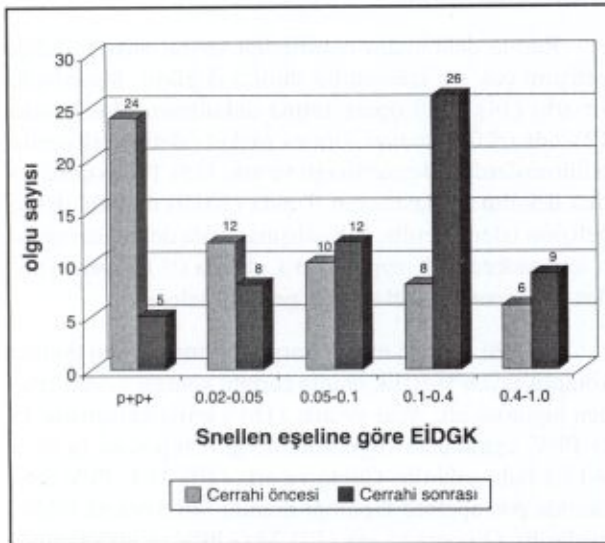
Cerrahi sırasında en sık izlenen komplikasyon %15'lik oranla subkonjonktival kanama idi. 1 olguda (%1.7) koroid dekolmanı gelişti. Koroid dekolmanı gelişen bu olguda 3. ay kontrolde tam kat makula deliğine rastlandı. Bu olguda 23 G PPV ve internal limitan membran (İLM) soyulması ve %14'lük C3F8 verilmesi sonrasında makula deliğinin tamamen kapandığı görüldü. 5 olguda (%8.3) operasyon sırasında kemozis gelişti. Kemozisin trokarları yerinden çıkarması nedeniyle konjonktiva makası ile konjonktiva bir miktar açıldı ve kemozis azaltılarak operasyona devam edildi. 3 hastada (%5) cerrahi sonunda sızıntı nedeni ile sklerotomiler 7/0 vikril ile sütüre edildi. Cerrahi sırasında izlenen komplikasyonlar tablo 1'de sunulmuştur.

En sık izlenen cerrahi sonrası erken dönem komplikasyon %20'lik oran ile cerrahi sonrası 1. gün izlenen hipotoni idi. Sklerotomileri sütüre edilen 3 hastanın hiçbirinde hipotoni izlenmedi. Hipotoni gelişen tüm olguların ek bir tedaviye ihtiyaç duymadan takip ile 1 hafta içinde GİB'leri normal seviyelere çıktı. Fibrin reaksiyon gelişen 4 olgu (%6.7) takipler sonrasında 1 ay içinde tamamen düzeldi. Hiçbir olguda endoftalmi gelişmedi. 8

**Resim 1.** Anatomik ve fonksiyonel olarak başarılı olan bir olgunun operasyon öncesi ve son kontrolde çekilen fundus fotoğrafları



**Grafik 1.** Cerrahi öncesi ve sonrası EİDGK durumu (Snellen eşeline göre)



olguda (%13.3) cerrahi sonrası medikal tedavi ile kontrol altına alınabilen GİB yüksekliği görüldü. GİB'i yükselen 8 olgudan 6'sında endotamponad olarak silikon yağı (1000 cst), 2'sinde %14 C3F8 gazı kullanılmıştı. Silikon yağı kullanılanlarda cerrahi sonrası yüksek GİB görülme oranı (%25), C3F8 kullanılanlara oranla (%5.6) istatistiksel olarak anlamlı derecede yüksek idi ( $p<0.05$ ). Operasyon sonrası ön kamarasına endotamponad madde geçişi gözlenen 3 olgudan 2'sinde silikon yağı, 1'inde C3F8 bulunmakta idi. Bu 3 olgunun tamamı operasyon sonrası tariflenen pozisyona uymamıştı. Cerrahi sonrası erken dönem komplikasyonlar tablo 2'de sunulmuştur.

En sık izlenen cerrahi sonrası geç dönem komplikasyon %18.3'lük oran ile epiretinal membran (ERM) gelişimi idi. Operasyon sonrası ön kamarasında silikon bulunan olgulardan birinde band keratopati gelişimi izlendi. Çalışmamızda %1.7 oranında fitizis bulbi gelişimi izlendi. Bu olgu künt travmaya bağlı dekolmana sahipti ve endotamponad olarak silikon yağı kullanılmıştı. Cerrahi sonrası dönemde ön kamarasında silikon yağı mevcut idi. Cerrahi sonrası geç dönem komplikasyonlar tablo 3'de sunulmuştur.

## TARTIŞMA

Retina dekolman cerrahisinde amaç, dekolman olan retinanın yatışması ve tüm retinal yırtıkların veya lezyonların kapatılmasıdır (5). Fujii ve ark. (6,7) tarafından geliştirilen transkonjonktival sütürsüz vitrektomi tekniği vitreoretinal cerrahide gelmiş en önemli aşamalardan biridir. Bu uygulamada 3 poliamid mikrokanül pars planadan konjonktivayı açmadan yerleştirilir. Daha sonra da vitreoretinal cerrahi aletleri ve infüzyon kanülü takılır. 25 G cerrahi aletleri çok ince olduğundan suture gerek kalmadan sklera iyileşmesi sağlanır. 25 G cerrahi aletlerin esnekliğinin çok fazla olması nedeniyle 2005 yılında Claus Eckardt (8) tarafından 23 G sistemi geliştirilmiştir.

Çalışmamızda ilk operasyon sonunda %76.7 ve tekrarlayan operasyonlar sonunda %90 olguda retinanın yatışık olduğunu izledik. Fine ve ark. (9) yaptığı 14 yırtıklı retina dekolmanı hastasına 23 G PPV operasyonu uygulamışlar ve ilk operasyon sonunda %87'lik anatomik ba-

**Tablo 1.** Cerrahi sırasındaki komplikasyonlar

Cerrahi sırasındaki komplikasyonlar	n
Subkonjonktival kanama	9
İyatrojenik retina yırtığı	3
Koroid dekolmanı	1
Kemozis	5

**Tablo 2.** Cerrahi sonrası erken dönem komplikasyonlar

Cerrahi sonrası erken dönem komplikasyonlar (ilk 6 hafta içinde ortaya çıkan)	n
Hipotoni (GİB<8 mmHg)	12
GİB yüksekliği (GİB>21 mmHg)	8
Ön kamarada silikon veya C3F8 varlığı	3
Fibrin reaksiyon	4
Kornea ödemi	5
Konjonktiva altı C3F8 veya silikon	2

şarıya ulaşmışlardır. Gupta ve ark. (10) 13 yırtıklı retina dekolmanı olgusunda 23 G PPV operasyonu uygulamışlar ve %92,3'lük anatomik başarı elde etmişlerdir.

Çalışmamızda fonksiyonel başarı olarak %75'lik final EİDGK artışı elde ettik. Fine ve ark. (9) 14 yırtıklı retina dekolmanı hastasına 23 G PPV operasyonu uygulamışlar ve EİDGK'de 20/248'den 20/51'e artış olduğunu görmüşlerdir. Gupta ve ark. (10) 13 yırtıklı retina dekolmanı hastasında 23 G PPV operasyonu uygulamışlar ve EİDGK'de 20/483'den 20/40'a artış olduğunu görmüşlerdir.

Cerrahi sırasında en sık karşılaştığımız komplikasyon %15'lik oranla subkonjonktival kanama oldu. Çıtırık ve ark. (11) yaptığı çalışmada subkonjonktival kanama (%25) ve kesi yeri sızdırması (%12,5) ameliyat sırasında en sık karşılaşılan komplikasyonlar olarak bildirilmiştir. Batman ve ark. (12) 22 olguya 20 G ve 8 olguya 23 G PPV uygulamışlar ve ameliyat sırasında hiçbir olguda komplikasyona rastlamadıklarını bildirmişlerdir.

**Tablo 3.** Cerrahi sonrası geç dönem komplikasyonlar

Cerrahi sonrası geç dönem komplikasyonlar (6. haftadan sonra ortaya çıkan)	n
Epiretinal membran gelişimi	11
Makula deliği	1
Fitizis bulbi	1
Band keratopati	1
Optik atrofi	1

Mendrinov ve ark. (13) yaptığı çalışmada 23 G PPV sırasında iyatrojenik retinal yırtık görülme oranını %16 olarak bulmuşlardır. Ayrıca 2 olguda GİM sublüksasyonu bildirmişlerdir. Biz hiçbir olguda GİM sublüksasyonu ile karşılaşmadık. Olgularımızın %5'inde iyatrojenik retina yırtığı gelişti.

Retina dekolmanı tamirinden sonra makula deliği gelişimi çok sık izlenen bir durum değildir. Moshfeghi ve ark. (14) 2380 opere retina dekolmanı olgusundan 12'sinde (%0,5) tedavi sonrası makula deliği gelişimini bildirmişlerdir. Benzerrough ve ark. (15) 1007 opere retina dekolmanı hastasının 9'unda (%0,9) makula deliği gelişimi izlemişlerdir. Biz çalışmamızda dekolman tamiri için sadece PPV uygulanan 1 olguda (%1) operasyondan 3 ay sonra makula deliği gelişimi izledik.

Cerrahi sonrası en sık karşılaştığımız erken dönem komplikasyon %20'lik oranla cerrahi sonrası 1. gün izlenen hipotoni idi. Acar ve ark. (16) yaptığı çalışmada 25 G PPV uygulanan olgularda 1. gün hipotoni oranını %17,1 bulmuşlardır. Gupta ve ark. (10) 23 G PPV sonrasında postoperatif hipotoni oranını %6,5 olarak bildirmişlerdir. Oliviera ve ark (17) 23 G PPV ve endotampnad olarak silikon kullandıkları çalışmada hiçbir hastada postoperatif hipotoni ile karşılaşmamışlardır.

Çalışmamızda 8 olguda (%13,3) cerrahi sonrası 1. gün GİB yüksekliğine rastladık. Mendrinov ve ark. (13) %36 oranında cerrahi sonrası GİB yüksekliği bildirmişlerdir. Tewari ve ark. (18) 23 G PPV uyguladıkları olgularda GİB artış oranını %10 olarak bildirmişlerdir. Çakır ve ark. (19) 23 G PPV uyguladıkları 17 hastada cerrahi sonrası GİB artış oranını %11,8 olarak bildirmişlerdir. Şahin ve ark. (20) yaptığı çalışmada PPV + silikon yağı enjeksiyonu sonrası 56 olguda (%41,79) GİB yüksekliği saptanmış ve silikon yağı enjeksiyonu sonrası

gelişen GİB yüksekliğinin anti glomatöz tedaviye iyi yanıt verdiği bildirilmiştir. Pınarcı ve ark. (21) PPV sonrası GİB artışı nedenlerini irdeledikleri çalışmada endotamponad olarak silikon yağı kullanılan olgularda GİB'in anlamlı şekilde yüksek olduğunu görmüşlerdir. Bardak ve ark. (22) silikon yağı kullanımı sonrasında trabeküler yapıda dejenerasyon saptamışlar ve GİB'i anlamlı olarak yüksek bulmuşlardır.

Sütürsüz olduğu için teorik olarak 23 G sistemde endoftalmi riski daha yüksektir. Çalışmamızda hastaların %6.7'sinde cerrahi sonrası 1. gün fibrin reaksiyon gelişimi izlendi ve hiçbir olguda endoftalmi gelişmedi. Medikal tedavi ile 1-4 hafta içinde tam düzelme sağlandı. Gupta ve ark. (10) 23 G PPV sonrasında hiçbir olguda endoftalmi gelişimi izlememişlerdir. Yine Tewari ve ark. (18) 23 G PPV uyguladıkları hastaların hiçbirinde endoftalmi gelişimi bildirmemişlerdir.

Çalışmamızda %5 oranında cerrahi sonrası dönemde ön kamaraya endotamponad madde geçişini izledik. Ön kamaraya endotamponad geçen hastaların tümü cerrahi sonrası kendilerine tarif edilen pozisyona dikkat etmemişti. Berker ve ark. (23) endotamponad olarak silikon yağı kullandıkları 21 olgunun 2 sinde (%9.5) ön kamaraya silikon geçişi olduğunu bildirmişlerdir. 1 olgumuzda ön kamarada bulunan silikona bağlı band keratopati gelişti. 1 diğer olguda ise fitizis bulbi gelişimi izlendi.

En sık rastladığımız cerrahi sonrası geç dönem komplikasyon %18.3'lük oranla ERM gelişimi idi. İkincil ERM nedenlerinin başında retina dekolman cerrahisi gelmektedir. Klinik olarak tespit edilen ERM'lerin üçte ikisinin retina dekolman cerrahisi sonrası olduğu bildirilmiştir (24,25).

Erakgün ve ark. (26) 23 G PPV operasyonu uyguladıkları 40 olgudan 1'inde (%2.5) cerrahi sonunda sızıntı nedeni ile sklerotomilere sütür attıklarını bildirmişlerdir. Biz 3 olgumuzda (%5) cerrahi sonunda sızıntı nedeni ile sızdıran sklerotomileri 7/0 vikril ile sütüre ettik.

Sonuç olarak psödo fakik yırtıklı retina dekolmanı tedavisinde 23 gauge pars plana vitrektominin kabul edilebilir komplikasyonlar ile etkin ve güvenilir bir yöntem olduğunu düşünmekteyiz.

## KAYNAKLAR

- İnal A, İnal B, Bayraktar Z ve ark. Yırtıklı retina dekolmanında skleral çökertme cerrahisi sonuçlarımız. *Ret-Vit.* 2004; 12: 16-21.
- Öztürk M, Hoca S, Hacibekiroğlu A ve ark. Katarakt

- ameliyatlarından sonra gelişen retina dekolmanlarında primer vitrektomi uygulaması. *Ret-Vit.* 2003; 11: 61-66.
- Bardak Y, Çekiç O, Tığ U Ş ve ark. Pnömatik retinopeksi sonuçlarımız. *Ret-Vit.* 2007; 15: 103-106.
- Heimann H. Primary 25- and 23-gauge vitrectomy in the treatment of rhegmatogenous retinal detachment-advancement of surgical technique or erroneous trend. *Klin Monatsbl Augenheilkd.* 2008; 225: 947-956.
- Erşanlı D, Ünal M, Gülecek O ve ark. Kliniğimizde uygulanan yırtıklı retina dekolman cerrahisi ve sonuçlarının incelenmesi. *Ret-Vit.* 1997; 5: 162-167.
- Fujii GY, De Juan E Jr, Humayun MS, et al. A new 25Gauge instrument system for transconjunctival sutureless vitrectomy surgery. *Ophthalmology.* 2002; 109: 1807-1812.
- Fujii GY, De Juan E Jr, Humayun MS, et al. Initial experience using the transconjunctival sutureless vitrectomy system for vitreoretinal surgery. *Ophthalmology.* 2002; 109: 1814-1820.
- Eckardt C. Transconjunctival sutureless 23-gauge vitrectomy. *Retina.* 2005; 25: 208-211.
- Fine HF, Iranmanesh R, Iturralde D et al. Outcomes of 77 consecutive cases of 23-gauge transconjunctival vitrectomy surgery for posterior segment disease. *Ophthalmology.* 2007; 114: 1197-1200.
- Gupta OP, Ho AC, Kaiser PK et al. Short-term Outcomes of 23-gauge pars plana vitrectomy. *Am J Ophthalmol.* 2008; 146: 193-197.
- Çıtırık M, Batman C, Biçer T ve ark. 23 gauge transkonjonktival sütürsüz pars plana vitrektomi. *Ret-Vit.* 2008; 16: 51-54.
- Batman C, Özdamar Y, Aktaş N ve ark. Vitreoretinal cerrahi sonrası göz içi basıncı artışında brinzolamid kullanımı. *Ret-Vit.* 2008; 16: 39-43.
- Mendrinis E, Dang-Burgener NP, Stangos AN et al. Primary vitrectomy without scleral buckling for pseudophakic rhegmatogenous retinal detachment. *Am J Ophthalmol.* 2008; 145: 1063-1070.
- Moshfeghi AA, Salam GA, Deramo VA et al. Management of macular holes that develop after retinal detachment repair. *Am J Ophthalmol.* 2003; 136: 895-899.
- Benzerrouh M, Genevois O, Siahmed K et al. Results of surgery on macular holes that develop after rhegmatogenous retinal detachment. *Br J Ophthalmol.* 2008; 92: 217-219.
- Acar N, Kapran Z, Unver Y B et al. Early postoperative hypotony after 25-gauge sutureless vitrectomy with straight incisions. *Retina.* 2008; 28: 545-552.
- Oliviera LB, Reis PA. Silicone oil tamponade in 23-gauge transconjunctival sutureless vitrectomy. *Retina.* 2007; 27: 1054-1058.
- Tewari A, Shah GK, Fang A. Visual outcomes with 23-gauge transconjunctival sutureless vitrectomy. *Retina.* 2008; 28: 258-262.

19. Çakır M, Çekiş O, Yılmaz B ve ark. 23 gauge transkonjonktival dikişsiz vitrektomi cerrahisi: İlk sonuçlarımız. *T Oft Gaz.* 2008; 38: 400-405.
20. Şahin A, Yıldırım N, Gültekin S ve ark. Pars plana vitrektomi ve silikon yağı cerrahisi sonrası göz içi basınç artışı gelişen olgularda klinik özellikler ve tedavi yaklaşımı. *Glokom-Katarakt.* 2007; 2: 31-34.
21. Pınarcı E Y, Bayraktar Z, Kapran Z ve ark. Pars plana vitrektomi sonrası göz içi basınç artış nedenlerimiz. *Ret-Vit.* 2005; 13: 27-31.
22. Bardak Y, Özertürk Y, Durmuş M ve ark. Silikon yağı kullanımı sonrasında yüksek göz içi basıncı (Klinikopatolojik çalışma). *Türkiye Klinikleri Oftalmoloji Dergisi.* 1999; 8: 271-276.
23. Berker N, Batman C, Ozdamar Y et al. Long-term outcomes of heavy silicone oil tamponade for complicated retinal detachment. *Eur J Ophthalmol.* 2007; 17: 797-803.
24. Michels RG. Vitrectomy for macular pucker. *Ophthalmology* 1984; 91: 1384-1388.
25. Aslan Ö, Batman C, Men G ve ark. Epiretinal membran ve makula dekiği cerrahisinde tripan mavisini kullanımı. *Ret-Vit.* 2004; 12: 45-48.
26. Erakgun T, Egrilmez S. Surgical outcomes of transconjunctival sutureless 23-gauge vitrectomy with silicone oil injection. *Indian J Ophthalmol.* 2009; 57: 105-109.